



Esta obra está bajo una [Licencia Creative Commons Atribución-  
NoComercial-CompartirIgual 4.0 Internacional](https://creativecommons.org/licenses/by-nc-sa/4.0/).

## "EFECTO DEL TAMOXIFEN SOBRE LA GLANDULA SUBLINGUAL Y SUBMAXILAR DE LA RATA"

PRESMAN, JOSÉ \* - RINS DE DAVID, MARÍA LUISA \*\*

### RESUMEN

El objetivo del presente trabajo es el de estudiar desde el punto de vista histomorfológico el efecto del tamoxifen (antiestrógeno no esteroideo), sobre las glándulas salivales sublingual y submaxilar de la rata.

Se trabajó con 40 ratas Wistar: adultas jóvenes, machos y hembras, con los siguientes lotes: 1º) Testigos normales, 2º) Castradas de 15 días, 3º) Inyectadas con tamoxifen durante 15 días, 4º) Castradas e inyectadas con tamoxifen durante 15 días.

Se sacrificaron los animales con una sobredosis de éter y se disecaron las glándulas salivales: sublingual y submaxilar.

En las glándulas salivales se hizo estudio morfológico sobre cortes coloreados con hematoxilina eosina. Las reacciones histoquímicas empleadas fueron. PAS, AB pH 1 y 2.5 ambas en combinación con el PAS.

Las *glándulas sublinguales* por acción del tamoxifen perdieron el dimorfismo sexual, el parénquima se presentó muy compacto, hecho que no se observa por efecto de la castración, la cual no potenció ni disminuyó el efecto de la droga en ninguno de los dos sexos.

En las *glándulas submaxilares* el tamoxifen modificó el dimorfismo sexual y la secreción acinar. Tuvo acción en machos y hembras, pero cuando los animales fueron sometidos a la acción conjunta de la castración y de la droga, presentaron modificaciones más marcadas los acinos de las hembras (desde el punto de vista histométrico).

*Conclusión:* el tamoxifen tiene efecto evidente sobre las glándulas sublingual y submaxilar. Se sugiere, como explicación de los resultados la posibilidad de la existencia de receptores estrogénicos específicos en dichas glándulas los que serían bloqueados por el tamoxifen.

\* Prof. Titular de la Cátedra de Semiología.

\*\* Jefe de Trabajos Prácticos de la Cátedra de Fisiología.

Trabajo premiado por la Facultad de Odontología. Premio: Servando García Faure (Medalla de Oro y Diploma) — Año 1981

S U M M A R Y

This study was performed to determine the histomorphological effects of tamoxifen (a nonsteroid antioestrogen) in rat submaxillary and sublingual glands.

Forty Wistar rats, young adults, males and females, were used in the study. The animals were divided in the following groups: 1) Normal control, 2) Castrated 15 days before the beginning of the study, 3) Injected with tamoxifen during 15 days, 4) Castrated and injected with tamoxifen during 15 days.

The animals were killed with an overdose of ether, and submaxillary and sublingual glands were removed.

A morphological study of salivary glands was performed, using sections stained with H. E. The histochemical reactions used were: PAS, AB pH 1 and 2.5, both in combination with PAS.

The sublingual glands of the animals receiving tamoxifen lost sexual dimorphism, the parenchyma became very compact, but this characteristic was not observed when castrated. Castration didn't increase or decrease the drug's effect over either sex.

In submaxillary glands tamoxifen changed their sexual dimorphism and the acini secretion, affected males and females but when they were exposed both to the drug and castration, females showed more intense differences in the acinis (according to histometric results).

*Conclusions* tamoxifen has an evident effect on sublingual and submaxillary glands. It is suggested then, that this could result from the possible presence of specific estrogen receptors in these glands, which would be blocked by tamoxifen.

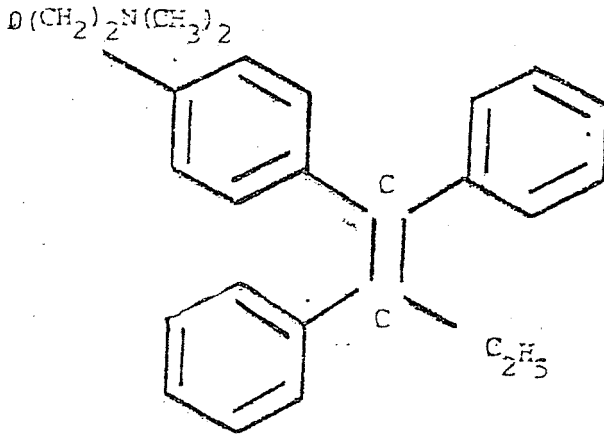
I N T R O D U C C I O N

El objetivo del presente trabajo es el de estudiar el efecto del tamoxifen sobre las glándulas salivales sublingual y submaxilar de la rata wistar.

El tamoxifen (ICI N° 46.474), sintetizado en 1963 es un trans-isómero de 1-4 (-p-b- dimetil-amino-etoxi-fenil) 1-2 difenil 1 butano.

En la rata tiene un efecto antiestrogénico, lo que fue demostrado por primera vez por Harper y Walpole 1966 (1).

La vida media biológica es de 7 días aproximadamente. En un antiestrógeno no esteroide. No produce retención hidrosalina y su fórmula estructural es:



Al parecer actuaría sobre las hormonas a dos niveles principales: de receptores y precursores. Su acción antihormonal se ejerce fundamentalmente sobre los estrógenos ( $17\beta$  estradiol), pero también puede involucrar a los andrógenos, progesterona y prolactina.

Lo que más destaca la bibliografía es una acción específica competitiva a nivel de la célula tumoral entre los estrógenos ( $17\beta$  estradiol) y los receptores estrogénicos, lo que fue demostrado por primera vez por Cole y col. 1971 (2).

En condiciones fisiológicas los estrógenos penetran libremente en todas las células, pero en ciertos "órganos blancos" tendrían acción específica, como por ejemplo en el útero y las mamas. En sus citoplasmas hay "proteínas solubles" que se conjugan específicamente y son llamadas "receptores estrogénicos" (RE).

Sin embargo estudios realizados por Lippman 1975 (3) en cultivos de células cancerosas de mama, sugieren que el tamoxifen tendría también una acción directa sobre la célula mediante un mecanismo que no incluye al receptor estrogénico.

Actuaría también impidiendo la liberación de la hormona luteinizante y deprimiendo la producción de prostaglandina F<sub>2</sub> (Sharma 1977 (4)).

En resumen: se han postulado varios mecanismos de acción para el tamoxifen.

Antes se creía que no había receptores estrogénicos en la glándula mamaria normal. Actualmente se acepta su presencia Chiesa 1981 (5).

En 1971 Jensen y col. (6) describieron por primera vez la presencia de receptores estrogénicos (RE) en las células de los cánceres mamarios y concluyen diciendo que aquellos tumores que los poseen responden mejor a la terapéutica hormonal.

Rosenthal y Sandberg 1978 (7) estudiaron las proteínas ligadas a los estrógenos (RE) en la fracción microsomal de las células pancreáticas y en el estudio comparativo con diferentes tejidos llegan a la conclusión de que en la glándula submaxilar, se encuentran pequeñas cantidades y lo atribuyen a una relación embriológica. Este es el dato más cercano que ofrece la bibliografía mundial sobre proteínas ligadas a estrógenos (RE) y glándulas salivales.

Por otra parte se sabe que las glándulas salivales están sujetas a influencias neuroendócrinas y las hormonas sexuales cumplen en ello un papel fundamental.

Desde los antiguos trabajos de Lacassagne en 1940 (8) en los que se describió el dimorfismo sexual en la glándula submaxilar del ratón y hasta la fecha, son innumerables los aportes que la bibliografía brinda sobre el tema: (Junqueira y col. 1949 (9); Shaffer y col. 1953 (10); Bixler y col. 1955 (11) - 1957 (12); Shaffer y col. 1960 (13); Argonz 1960 (14); Kronman y Spinale 1967 (15)).

Entre ellos se encuentran los que administraron hormonas sexuales (estrógenos y testosterona) a animales normales y sometidos a diversas circunstancias experimentales, corroborando la dependencia gonadal de las glándulas salivales (Grad y Leblond 1949 (16); Roger y col. 1971 (17)). Aún durante el ciclo estrual en ratas normales se han podido observar variaciones citoquímicas en los conductos de las glándulas mayores como lo demostraron Rins de David y col. 1977 (18).

Asimismo la testosterona, administrada en animales adultos tiene marcado efecto sobre diversas estructuras de las glándulas salivales (Charreau 1969 (19); Chretien 1972 (20); Smith 1972 (21); Kumegawa y col. 1977 (22)).

La castración tanto en machos como en hembras altera la organización del parénquima glandular y la constitución de la secreción, presentándose a los 45 días en el punto culminante. Sin embargo en períodos de observación posteriores (60 y 90 días), la puesta en marcha de los mecanismos de regulación reorganiza la estructura glandular hasta límites casi normales (Rins de David 1974 (23)). Las glándulas suprarrenales podrían ser quienes comandaran esta reorganización como se sugirió en ese trabajo.

Sin embargo en este momento se sabe de la existencia de otras fuentes estrogénicas no tradicionalmente conocidas como hígado, tejido adiposo y piel (5).

Las hormonas sexuales contribuyen entonces al mantenimiento de la estructura y función de las glándulas salivales. La posibilidad de bloquear la acción de las mismas a nivel celular nos llevó a emplear un fármaco que de acuerdo a los datos bibliográficos (Jordan y Lynne 1976 (24)) es competitivo con los receptores estrogénicos celulares. Por eso el objetivo de este trabajo es el de observar desde el punto de vista morfohistoquímico, los efectos del tamoxifen (droga que bloquea preferentemente los receptores estrogénicos), sobre las glándulas salivales.

El tamoxifen ha sido empleado en numerosas investigaciones clínicas y básicas, pero la literatura no nos informa de que se haya estudiado el efecto del tamoxifen sobre las glándulas salivales.

Por otra parte la profusa bibliografía existente sobre glándulas salivales y hormonas sexuales no las relaciona al hecho de que haya o no RE en las células de las glándulas salivales o de que en su estudio se haya empleado un fármaco que bloquea los receptores estrogénicos.

MATERIAL Y METODOS

Se trabajó con 40 ratas, adultas jóvenes, machos y hembras de la raza Wistar. Los lotes fueron separados por sexo y de cinco animales cada uno. Se constituyeron de la siguiente manera:

- 1º) Testigos normales (10);
- 2º) Castrados de 15 días (10);
- 3º) Inyectados con tamoxifen durante 15 días (10);
- 4º) Castrados e inyectados con tamoxifen durante 15 días (10).

Los animales se sacrificaron con una sobredosis de éter y se disecaron las glándulas sublingual y submaxilar. Se introdujeron en formol tamponado para su estudio morfohistoquímico. En las hembras fueron controlados los ciclos estruales y las normales sacrificadas a diestro.

El fármaco \* se suministró por vía subcutánea durante 15 días, en dosis de 200 ug diarios \*\*, disuelto en aceite de oliva estéril. La administración del mismo a los animales castrados se comenzó recién al día siguiente de la operación. Todos los animales fueron alimentados con dieta balanceada de laboratorio y agua ad libitum, mantenidos a temperatura constante y con un ritmo de 14 horas de luz y 10 de oscuridad.

Los cortes histológicos fueron coloreados con hematoxilina eosina. Las reacciones histoquímicas utilizadas fueron PAS, (Mc Manus 1964 (25)), Alcian Blue (A. B.) a pH 1 y 2,5, ambas en combinación con el PAS (Mowry y Winkler 1963 (26)), para detectar glicosaminoglicanos \*\*\*. Queremos destacar especialmente que no hemos pretendido realizar una "caracterización" de los glicosaminoglicanos sintetizados en las células salivales. Para una "caracteri-

\* Se agradece a I.C.I. Farma la donación del Tamoxifen - Londres.

\*\* De acuerdo a lo aconsejado por el laboratorio descubridor de la droga.

\*\*\* Por razones de impresión únicamente se reproducen las fotos de preparados con H. E.

zación" se necesita una batería histoquímica amplia con las consecuentes digestiones y testigos. Por lo tanto con las reacciones utilizadas sólo se ha pretendido (en base a la indiscutida aplicación de las mismas en las glándulas en estudio), corroborar si la secreción de los lotes de tamoxifen se presenta con estas reacciones como en los animales normales, esto último muy estudiado por algunos autores (Sreebny 1955 (27), Spicer 1960 (28), Spicer y Duvenci 1964 (29) y posteriormente por uno de nosotros (18)).

En la glándula submaxilar se realizó histometría para detectar modificaciones de tamaño de acinos y túbulos. La técnica empleada fue la de Argonz 1962 (30). Sin embargo las dificultades para llevar a cabo dichas medidas en la glándula sublingual (especialmente a nivel del tejido seroso) han hecho que ésta sea solamente aplicada en la glándula submaxilar en donde el margen de error con dicha metodología es mínimo. Todos los preparados histológicos e histoquímicos se ilustraron con película color de 135 mm 100 Asa 21 Din, en un microscopio Orthoplan de Leitz y máquina automática Orthomat con un aumento de 640.

## MORFOHISTOQUIMICA

### GLÁNDULA SUBLINGUAL

#### — *Animales normales:*

Está constituida por acinos mucosos, media lunas serosas y conductos (Figura Nº 1). Los acinos contienen material PAS positivo (no digerible por la diastasa salival) y abundante material alcianofílico que se detecta con el AB pH 2.5. Los grupos sulfatos no fueron evidentes (AB pH 1). Las media lunas poseen gránulos que reaccionan moderadamente con el PAS, pero no toman el azul de alcian a ninguno de los dos pH utilizados en nuestra metodología.



Presenta di-morfismo sexual. Macho (Figura 1) acinos límpidos y media lunas delgadas. Hembra (Figura N° 2) acinos esponjosos y media lunas gruesas y envolventes.

— *Castrados de 15 días:*

*Acinos* de tamaño variable, algunos más pequeños que en el macho normal y de células esponjosas como las de la hembra. (Figura N° 2). Respecto a la secreción: están disminuídos los grupos alcianófilos que se detectaron con AB pH 2.5 PAS.

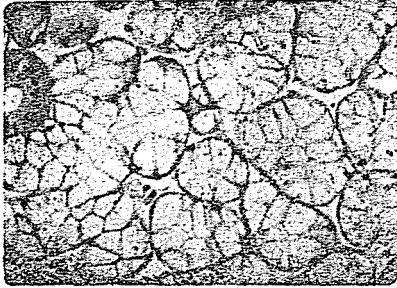


FIGURA 1. — Glándula sublingual.  
Macho normal. Hematoxilina  
Eosina.

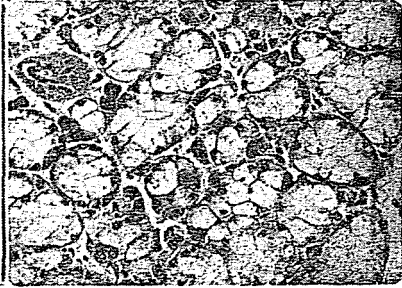


FIGURA 2. — Glándula sublingual.  
Macho castrado. Hematoxilina  
Eosina.

*Media lunas:* engrosadas y de basofilia intensa, reaccionan débilmente al PAS.

*Conductos:* sin cambios aparentes.

*Estroma abundante:* La glándula se presentó con un parénquima laxo.

— *Con 15 días de tamoxifen:*

*Acinos:* con hematoxilina eosina se observan esponjosos (Figura N° 3) como los de la hembra (Figura N° 5). Disminuye la secreción de grupos ácidos. Con la reacción de AB pH 2.5 PAS se observan campos vacuolados. Sin embargo los grupos muy ácidos están incrementados.

*Media lunas*: forman una empalizada alrededor de la célula mucosa. En zonas aumentan los gránulos de secreción reactivos al PAS.

*Conductos*: las membranas basales están engrosadas (a expensas del material PAS positivo). El glicocáliz apical incrementa el contenido de grupos neutros.

*Estroma*: glándula muy compacta. El aspecto morfológico es comparable al de la hembra normal, pero más compacto (relacionar Figuras N° 3 y 5).

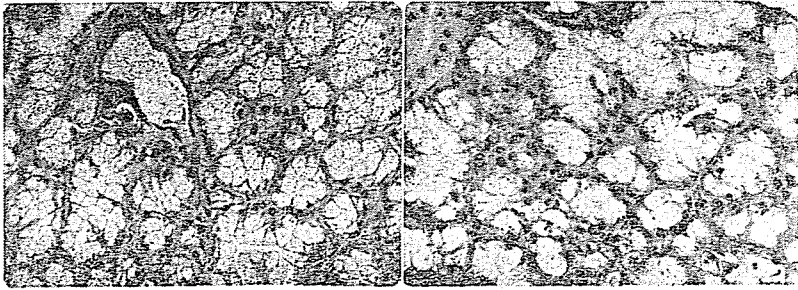


FIGURA 3. — Glándula sublingual.  
Macho inyectado con tamoxifen  
durante 15 días Hematoxilina  
Eosina.

FIGURA 4. — Glándula sublingual.  
Macho castrado con tamoxifen.  
Hematoxilina Eosina.

— Con 15 días de castrados más tamoxifen:

*Acinos*: (Figura N° 4) presentan iguales características que el lote de machos más tamoxifen (Figura N° 3). En las *media lunas* se nota un incremento con respecto al macho normal y aún al macho con tamoxifen (Figuras N° 1, 3 y 4).

Las reacciones histoquímicas se mantienen como en el lote de machos más tamoxifen.

*Conductos*: membranas basales engrosadas, aumento del material PAS positivo.

*Estroma*: glándula muy compacta sin espacios interacinarios (AB 2.5 PAS).

H E M B R A S

— *Hembra normal:*

Todas las hembras se estudian con Hematoxilina Eosina (Figura N° 5), PAS y AB pH 2.5 PAS y AB pH 1 PAS.

— *Hembras con 15 días de castradas:*

Algunos acinos se presentan más pequeños (Figura N° 6) que en la hembra normal (Figura N° 5). En ésta la secreción es homogénea, mientras que en el castrado hay francos signos de disminución, lo que se detecta con el AB pH 2.5 PAS.

Hay engrosamiento de la porción serosa, pero sin cambios apreciables en los gránulos reactivos al PAS. Aumenta de tamaño el citoplasma y la mayoría de los núcleos están constituidos por cromatina laxa. En los conductos no hay mayores cambios.

Hay abundante espacio interacinar. El tejido conjuntivo que rodea los acinos es muy laxo.

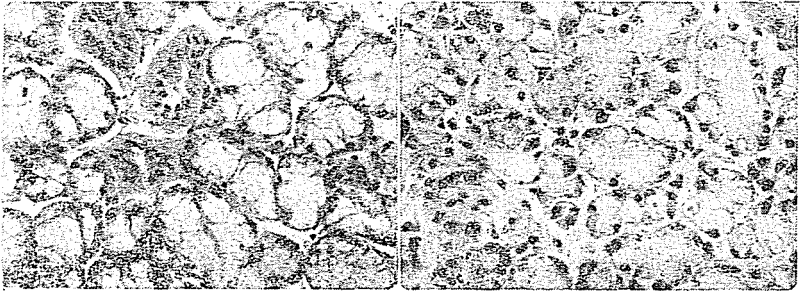


FIGURA 5. — Glándula sublingual.  
Hembra normal. Hematoxilina  
Eosina.

FIGURA 6. — Glándula sublingual.  
Hembra castrada Hematoxilina  
Eosina.

— *Hembras más tamoxifen:*

Es importante destacar que se presenta una glándula compacta (Figura N° 7), como la del macho más tamoxifen (Figura N° 3). El tamaño celular y la reacción al PAS se observa como en ese lote.

En los *acinos* disminuye la secreción alcianófila (AB pH 2,5 PAS). Las reacciones del AB en combinación con el PAS, muestran vacuolas, sin embargo los grupos muy ácidos que se destacan con el AB pH 1 están incrementados. El tejido seroso aumenta acompañado de sectores con aumento de los gránulos reactivos al PAS.

*Conductos*: con membranas basales engrosadas a expensas del material PAS positivo. En el glicocáliz apical se observan grupos alcianófilos.

— *Hembra castrada más tamoxifen*:

Este lote (Figura N° 8) es comparable al lote de hembras normales más tamoxifen (Figura N° 7), son *acinos* pequeños y con trama esponjosa. Con el PAS se observan abundantes vacuolas. Los grupos alcianófilos disminuyen con respecto al animal normal. Pero aparecen grupos sulfatados que se detectan con AB pH 1 como en la hembra más tamoxifen.

Las *media lunas* sufren un incremento con respecto al animal normal, que se presenta más marcado en zonas que en el lote de hembras normales con tamoxifen.

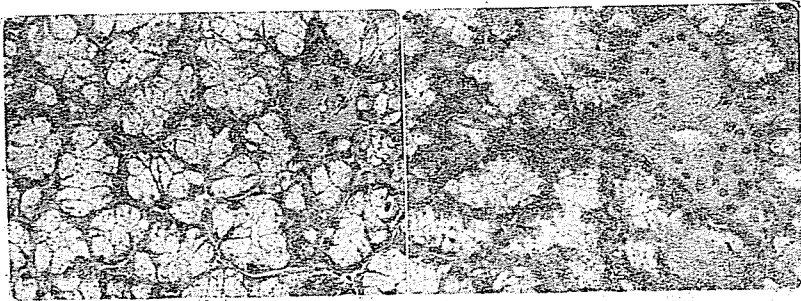


FIGURA 7. — Glándula sublingual.  
Hembra más tamoxifen. Hematoxilina Eosina.

FIGURA 8. — Glándula sublingual.  
Hembra castrada más tamoxifen.  
Hematoxilina Eosina.

En los *conductos* se observan membranas basales engrosadas a expensas del material PAS positivo.

El *parénquima* corresponde al de una glándula muy compacta.

### CONCLUSIONES DE LA GLANDULA SUBLINGUAL

1º) El tamoxifen actúa sobre el di-morfismo sexual. Al igual que la castración lo desdibuja.

2º) El tamoxifen afecta por igual a machos y hembras.

3º) La castración no modifica el efecto del tamoxifen en ambos sexos con respecto a la acción del tamoxifen solo.

4º) Los cuatro lotes con tamoxifen (machos y hembras normales y castrados) desde el punto de vista histomorfológico presentan un cuadro muy semejante.

### GLÁNDULA SUBMAXILAR

— *Animales normales:*

Es mixta (Figura N° 9 macho - Figura N° 13 hembra). Está formada por *acinos* seromucosos y *túbulos* granulados. Estas son estructuras que presentan las glándulas de algunos roedores como rata, ratón, hamster, etc..

Acinos seromucosos: frente a la secuencia AB pH 2.5 PAS, muestra sustancias que se tiñen con el Azul de Alcían y escasa cantidad de material PAS positivo que no se modifica por la digestión con la diastasa salival.

Los *túbulos* granulados denominados también "Pars convoluta" por algunos autores (Houssay (31) contienen gruesos gránulos secretorios de material PAS positivo, no digeribles por la ptilina y sin afinidad por el Azul de Alcían a ninguno de los dos pH utilizados.

Son considerados estructuras serosas puras. Continúan a ellos, los *conductos* intralobulillares e interlobulares, hasta los conductos terminales.

Se ilustra la glándula submaxilar únicamente con hematoxilina eosina, por ser la mas demostrativa de todas las reacciones utilizadas.

En el macho los túbulos y acinos son más grandes que en la hembra. Las glucoproteínas que siempre son escasas, son más evidentes en la hembra que en el macho, mientras que con las sulfomucinas ocurre a la inversa. En machos y hembras hay predominio franco de sustancias ácidas no sulfatadas y que según diversos autores serían imputables a la presencia de sialoproteínas (Sreebny 1955 (32) - Quintarelli 1961 (33)), (Machos Figura N° 9; Hembras Figura N° 13).

### HISTOMETRIA

En los animales adultos jóvenes hay dimorfismo sexual determinado por el tamaño tubular y acinar, las Tablas N° 3 y 4 muestran los resultados histométricos.

TABLA N° 1 - HISTOMETRIA DE MACHOS

LOTE	ACINOS		TUBULOS	
	X	± ES	X	± ES
♂	33.63	1.27	57.66	2.42
♂	26.55 +	1.69	42.47 +	0.59
♂ + Tx	28.96 +	1.26	43.43 +	2.71
♂ + Tx	30.96	1.58	49.93 +	1.97

REFERENCIAS: X = Término medio; ES = Error Standard; ♂ Macho normal; ♂ = Macho castrado; ♂ + Tx = Macho más tamoxifen; ♂ + Tx = Macho castrado más tamoxifen.

TABLA Nº 2 – HISTOMETRIA DE HEMBRAS

LOTE	ACINOS		TUBULOS	
	X	± ES	X	± ES
♀	28.23	0.74	44.59	1.52
♀̄	26.08 +	0.44	44.55	1.72
♀ + Tx	24.69 +	0.78	44.19	1.06
♀̄ + Tx	20.21 +	0.42	45.32	1.20

REFERENCIAS: X = Término medio; ES = Error Standard; ♀ = Hembra normal; ♀̄ = Hembra castrada; ♀ + Tx = Hembra más tamoxifen; ♀̄ + Tx = Hembra castrada más tamoxifen.

(+) representa significación estadística del lote al compararlo con el normal.

## ESTUDIO MORFOHISTOQUIMICO E HISTOMETRICO DE LA GLANDULA SUBMAXILAR

### MACHOS

– *Glándulas de animales castrados de 15 días:*

El tamaño de los acinos y túbulos disminuye (Tabla Nº 1) (Figura Nº 10). En los *acinos* la secreción de mucosustancias menor al compararla con la del animal normal (AB pH 2.5 PAS).

Los *tubulos* más pequeños que en el testigo son sensibles morfológicamente a la castración. Muchos de ellos pierden los límites celulares y se presentan parcialmente cargados de gránulos.

En los *conductos* no hay modificaciones apreciables.

En el *estroma* hay un gran espacio interacinar; el tejido conectivo es muy laxo.

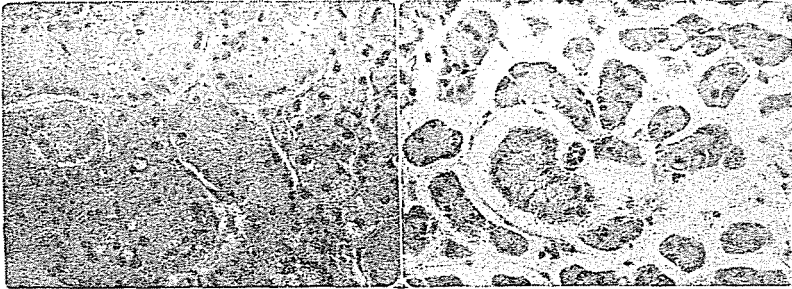


FIGURA 9. — Glándula submaxilar.  
Macho normal. Hematoxilina  
Eosina.

FIGURA 10. — Glándula submaxi-  
lar. Macho castrado. Hematoxilina  
Eosina.

— *Machos más tamoxifen:*

Los *acinos* basófilos mantienen el tamaño de los castrados (Figura N° 11), pero se observan muy comprimidos unos y otros. Con la secuencia del AB en combinación con el PAS se observa una franca disminución de la alcianofilia a los dos pH considerados. Hay zonas vacuoladas.

Los *túbulos* tienen un tamaño semejante al del animal castrado (Tabla N° 1) algunos con contenido secretor normal, otros reducidos solamente a la porción apical de los mismos, pero en todos; las membranas están fuertemente engrosadas por el material PAS positivo.

En casi todos los *conductos* hay membranas basales y glicocáliz apical engrosado (a expensas del material PAS positivo).

*Estroma:* es una glándula muy compacta, con claros signos de hiperemia, (Figura N° 11).

— *Machos castrados más tamoxifen:*

Desde el punto de vista histoquímico es un cuadro muy semejante al del lote de machos normales más tamoxifen. Se acentúa



la vacuolización acinar y la depleción de los túbulos granulosos (Figura N° 12). Persiste el ensanchamiento de las membranas basales y la hiperemia.

La glándula se mantiene muy compacta. Los *túbulos* de acuerdo a los resultados histométricos son más pequeños al compararlo con los normales.

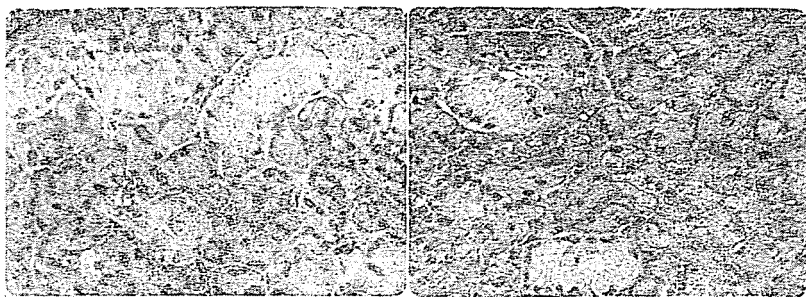

FIGURA 11. — Glándula submaxilar. Macho más tamoxifen. Hematoxilina Eosina.

FIGURA 12. — Glándula submaxilar. Macho castrado más tamoxifen. Hematoxilina Eosina.

#### HEMBRAS

En las descripciones de los animales normales se establecieron las correspondientes a las hembras, (Figura 13).

— *Con 15 días de castrados:*

*Acinos:* el tamaño y la secreción disminuyen (Figura N° 14), especialmente la constituida por material alcianófilo.

Los *túbulos* mantienen su tamaño normal y están afectados morfológicamente (Figura N° 14). Muchos de ellos borran los límites celulares.

*Conductos:* en algunos se observan vacuolas, pero su tamaño es aparentemente normal.

*Estroma:* el espacio interacinar es abundante, el estroma muy laxo.

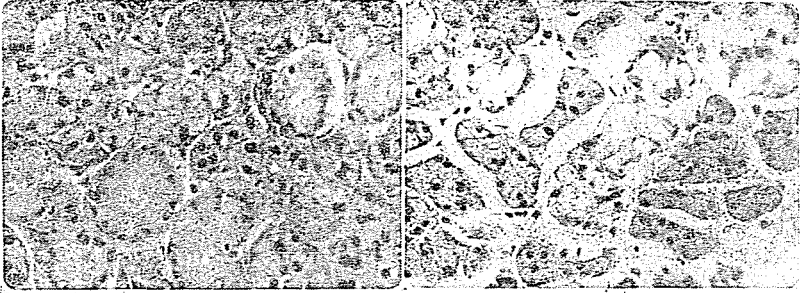

FIGURA 13. — Glándula submaxilar. Hembra normal. Hematoxilina Eosina.

FIGURA 14. — Glándula submaxilar. Hembra castrada. Hematoxilina Eosina.

— *Hembras más tamoxifen:*

En los *acinos* la basofilia es aparentemente normal y el tamaño menor (Figura N° 15). La secreción de las sulfomucinas disminuye (AB pH 1), no así las glicoproteínas neutras.

*Túbulos:* casi la totalidad de los mismos están desprovistos de gránulos. Los menos, presentan una carga parcial de secreción. El tamaño sin embargo de acuerdo a los resultados histométricos no se modifica. Las membranas basales son más gruesas que en el animal normal o castrado y en todos los casos a expensas del material PAS positivo.

*Conductos:* con membranas basales y glicocáliz engrosado.

*Estroma:* glándula muy compacta. El tejido conectivo es más abundante alrededor de vasos y conductos. Hay signos de hipermia.

— *Hembras castradas más tamoxifen:*

*Acinos:* (Figura N° 16), el tamaño del acino disminuye con respecto al animal normal y muchos límites celulares se pierden.

Hay una fina vacuolización que se acentúa en zonas. La secreción de sulfomucinas *no se presenta*. (AB pH 1). El material neutro disminuye.

El tamaño de los *túbulos* es normal (Tabla Nº 2), pero casi la totalidad de los mismos están desprovistos de gránulos). Sus membranas basales son más gruesas a expensas del material PAS positivo.

En los *conductos* las membranas basales están engrosadas.

*Estroma*: glándula muy compacta, en muchas zonas sin bordes celulares netos.




FIGURA 15. — Glándula submaxilar. Hembra más tamoxifen. Hematoxilina Eosina.

FIGURA 16. — Glándula submaxilar. Hembra castrada más tamoxifen. Hematoxilina Eosina.

## RESUMEN MORFOHISTOQUIMICO E HISTOMETRICO DE LA GLANDULA SUBMAXILAR

I — Similitudes entre las glándulas de los animales castrados y con tamoxifen comparándolos con las normales.

1º) Depleción de gránulos en los túbulos.

2º) Disminución del tamaño de acinos y túbulos en las glándulas de los machos y sólo de los acinos en las hembras.

II — Diferencias entre las glándulas de animales castrados y con tamoxifen tanto en el macho como en la hembra.

CASTRADAS	CON TAMOXIFEN
Parénquima laxo	Compacta
Sin hiperemia	Hiperemia marcada
Sulfomucinas disminuídas con respecto a las normales	Casi ausencia de sulfomucinas
Túbulos y conductos: con membranas basales normales.	Túbulos y conductos: membranas basales ensanchadas.

Diferencias entre machos y hembras en la glándula submaxilar:

1º) en los *animales castrados* los cuadros morfohistoquímicos son semejantes.

2º) los *animales con tamoxifen* desde el punto de vista morfohistoquímico las hembras presentan modificaciones más marcadas que los machos (depleción de gránulos en los túbulos y sulfomucinas en los acinos) aunque los resultados histométricos no expresen estos hallazgos, ya que las alteraciones no son de tamaño, sino de componentes.

3º) *Animales castrados más tamoxifen* las hembras presentan modificaciones mayores que los machos en los acinos. Este hecho sí se corrobora con la histometría.

#### CONCLUSIONES DE LA GLANDULA SUBMAXILAR

1º) Con el tamoxifen se anula el di-morfismo sexual.

2º) El tamoxifen afecta a machos y hembras, los cuadros morfohistoquímicos entre los animales castrados o con tamoxifen son diferentes, pero los resultados histométricos son similares.

3º) La acción conjunta de la castración y el tamoxifen, determina modificaciones significativas en los acinos de las hembras y en los túbulos de los machos (de acuerdo a los resultados histométricos).

4º) El tamoxifen modifica la secreción glandular.

## DISCUSION

La bibliografía nos proporciona datos concretos de que la influencia de las hormonas sexuales es muy importante en las glándulas salivales para la diferenciación y maduración de cada una de las estructuras, como así también en la capacidad secretora de sus células y la composición de su secreción (Boyko y Zebrowski 1972 (34)).

De las dos glándulas estudiadas (sublingual y submaxilar) es la submaxilar la que presenta menor di-morfismo sexual entre las ratas testigos, hecho que no ocurre en otras especies de animales (8), (9), (Pinkstaff 1972 (35), Baldi y Charreau 1972 (36)), sin embargo es sensible a la supresión de dichas hormonas, respondiendo de inmediato a su falta y desviándose de los patrones establecidos como normales en su configuración estructural y secretoria.

Lo expuesto sobre las glándulas salivales y el efecto del tamoxifen nos indujo a pensar que podríamos esperar una acción del fármaco sobre dichas estructuras ya que podría producir una inhibición de los receptores estrogénicos (RE) si los hubiese.

Los cuadros histológicos en los animales inyectados con tamoxifen mostraron el estroma glandular muy compacto y los constituyentes acinares como comprimidos por la acción de la droga, hechos que no es equiparable al observado por efecto de la castración.

*La glándula sublingual normal*, tiene di-morfismo sexual (23). Es decir: las mismas estructuras (acinos y media lunas), presentan una morfología típica. En términos generales los machos con tamoxifen perdieron las características que los diferenciaban de las hembras y los cuatro lotes de animales inyectados (machos y hembras normales y castrados), presentan un cuadro histológico semejante.

Cuando las hembras (normales o castradas), han recibido el tamoxifen, presentan mayor cantidad de tejido conectivo que los lotes homólogos de machos.



En la glándula submaxilar no es muy evidente el di-morfismo sexual y sólo cuando se recurrió a la histometría, que arroja datos muy objetivos, se destacó una diferencia de tamaño en acinos y túbulos que fue mayor de manera estadísticamente significativa para los machos con respecto a las hembras. Esto confirmaría la existencia de un di-morfismo funcional ya demostrado por otros investigadores (Perac y Bramuglia 1971 (37)).

También se observó al realizar la histometría que la castración y el tamoxifen individualmente reducían el tamaño de los acinos y los túbulos en el macho, mientras que en las hembras se afectaban sólo los acinos.

El lote de hembras castradas con tamoxifen presentó también una marcada reducción del tamaño acinar. Parecería que la castración potencia el efecto del tamoxifen en las hembras pero no en los machos.

Desde el punto de vista morfohistoquímico, en la glándula submaxilar de las hembras el tamoxifen tuvo un efecto más pronunciado que en los machos.

Cada uno de estos resultados podrían explicarse a través de los múltiples mecanismos de acción postulados para el tamoxifen ya que actuaría no sólo como antiestrogénico (verdadera ooforectomía química) sino también como antiandrogénico y/o antiprogestínico (ya sea a nivel de receptores o de precursores). Tampoco podemos descartar la posibilidad de una acción directa sobre la glándula que podría ser tóxica o no, y por último la ya mencionada inhibición de la hormona luteinizante (la cual actúa por igual en machos y hembras).

Quedaría por dilucidar entonces si el tamoxifen inhibe directamente a receptores estrogénicos de las glándulas salivales si los hubiese.

Si el tamoxifen actúa únicamente si hay receptores estrogénicos y éstos aumentan únicamente en las células de cánceres hormono dependientes, la acción del tamoxifen sobre las glándulas salivales normales no sería por bloqueo de receptores estrogénicos. Pero su

acción es evidente, por lo que cabe sospechar que actúa neutralizando estrógenos, andrógenos o precursores, pues de lo contrario el tejido salival normal tendría también receptores estrogénicos (RE), capaces de ser bloqueados por el tamoxifen.

Sería necesario hacer un estudio con un lote de animales con la misma dosis de tamoxifen empleada en este trabajo (200 ug) y una dosis suplementaria de estrógenos, lo que podría dilucidar (aún con la metodología tan sencilla como la que se emplea) si la acción del fármaco es a nivel de receptores o no. Ya que de mantenerse las modificaciones producidas por el tamoxifen, la dosis suplementaria de estrógenos sería ineficaz y por lo tanto, su mecanismo de acción estaría a nivel de receptores y no de precursores.

## B I B L I O G R A F I A

1. HARPER, M. J. K.; WALPOLE, A. L.: "Contrasting endocrine activities of cis and transomers in a series of substituted triphenylethylenes". *Nature*, 212: 87, 1966.
2. COLE J. and TOOD, I. D. H.: "A new-antiestrogenic agent in late breast cancer. An early clinical appraisal of ICI 46474". *Brit. J. Cancer*, 25: 270-274, 1971.
3. LIPPMAN, M.: "Oestrogen - dependent human breast cancer in continuous tissue culture". *Proceedings of Symposium "The hormonal control of breast cancer"*. Alderley Park Spt. 1975. 25 ICI publication.
4. SHARMA, S. C. and PUGH, D. M.: "The effect of tamoxifen on the in vitro production of prostaglandins F by the guinea pig uterine tissue". *European Journal of Pharmacology*, 42: 91, 1977.
5. CHIESA, J. L. A.: "Los receptores estrogénicos y antiestrogénicos". *Rev. Sudamer. de Oncología*, 4: 49, 1981.
6. JENSEN, E. V. y col.: "Estrogen receptors and breast cancer response to adrenalectomy" p. 55 *National Cancer Institute Monograph 34* Washington D. C., V. S. Government. Printing Office, 1971.
7. ROSENTHAL, H. E., SAMDER, A. A. Estrogen binding proteins in pancreas. *Journal of Steroid and Biochemistry*, 9: 1136, 1978. Pergamint Press. Printed in Great Britain.
8. LACASSAGNE, A.: "Reactions de la glande sous-maxillaire a l'hormone male, chez le souris et le rat". *C. R. Soc. Biol.*, 133: 539, 1940.
9. JUNQUEIRA, L. C. K., FASER, A.; RABINOVITCH, M. and FRANDENTHAL L.: "Biochemical and histochemical observations on the sexual dimorphism of mice submaxillary glands". *J. Cell. Physiol.* 34: 129, 1949.

10. SHAFFER, W. G.; MUHLER, J. C.: 'Effect of gonadectomy and sex hormones on the structure of the rat salivary glands' *J. Dent. Res.* 32: 262, 1953.
11. BIXLER, D.; MUHLER, J. C. and SHAFFER, W. G.: "The effects of castration, sex hormones, and desalivation on dental caries in the rat". *J. Dent. Res.* 34: 889, 1955.
12. BIXLER, D.; MUHLER, J. C., WESSTER, R. and SHAFFER, W. G.: "Changes in submaxillary gland ribonucleic acid following hipofisectomy; tiro'dectomy and various hormone treatments". *Proc. Soc. Exper. Biol., and Med.*, 94: 251-261, 1957.
13. SHAFFER, W. G. and JOSEPH, C. M.: "Endocrine influences upon the salivary glands". *Ann. N. Y. Acad.* 85: 215, 1960.
14. ARGONZ, J. J.: 'Histología de la glándula retrolingual de la rata entera, castrada e hipofisopriva'. *Rev. Soc. Arg. Biol.* 36: 420-425, 1960.
15. KRONMAN, J. H. and SPINALE, J.: "A histochemical study of the effect of endocrine alteration upon the submandibular gland of the golden hamster". *J. Oral Therap. Pharm.* 4: 60, 1967.
16. GRAD, B.; LEBLOND, C. P.: "The necessity of testes and thyroid hormones for the maintenance of the serous tubules of the submaxillary gland in the male rat". *Endocrinology*, 45: 25, 1949.
17. ROGER, A. W. and RROWN, G. K.: "The effects of castration on the ultrastructure and the iodide-concentrating ability of mouse submaxillary salivary gland". *J. Anat.* 109: 51, 1971.
18. RINS DE DAVID, M. L.; PARLANTI, I.; MONIS, B.: "Gliocócaliz luminal de los conductos de las glandulas salivales de rata". *Rev. Fac. Ciencias Méd.* XXXV N° 3, 7-15, 1977.
19. CHARREAU, E. H.: 'Early effect of testosterone on RNA metabolism in submaxillary gland". *Acta Physiol. Lat. Am.* 19: 188, 1969.
20. CHRETIEN, M.: "The effect of testosterone on the fine structure of an efferent; The submaxillary gland of the male mouse: II Reaction of the secretory tubes to testosterone injection in castrates animals". *J. Microsc.* 14: (1) 55-74, 1972.
21. SMITH, R. j.: "Effects of prepuberal castration on development of granular tubules and amylase activity in the males mouse submandibular gland"). *Arch. Oral Biol.*, 17: 1561, 1972.
22. KUMEGAWA, M.; TAKUMA, T. and TAKAGI, Y.: "Precocious induction of secretory granules buy hormones in convoluted tubules of mouse submandibular glands". *Am. J. Anat.*, 149: 111, 1977.
23. RINS DE DAVID, M. L.: "Influencia de la edad y hormonas sexuales sobre la morfología e histoquímica de las glándulas salivales y lagrimales de rata". Tesis de doctorado, Córdoba, Universidad Nacional. Facultad de Odontología, Cátedra de Fisiología, 1974.
24. JORDAN, V. C. and LYNNE, J. D.: "Tamoxifen as an anti-tumor agent: Effect on oestrogen binding", *J. Endocrinol.* 68: 297-303, 1976.
25. McMAGNUS, J. F. A.: "Histological demonstration of mucin after periodic acid". *Nature*, 158: 202-205, 1964.



26. MOWRY, R. W.; WINKLER, R.: "The special value of methods that color both acidic and vicinal hidroxil group in the histochemical study of mucins". *Ann. N. Y. Acad. Sci.* 106: 402-424, 1963.
27. SREEBNY, L. M.; MEYER, J. and BARCHEM, E.: "Characteristics of a proteolytic enzyme in the submaxillary and sublingual glands of the albino rat". *J. Dent. Res.*, 34: 915-918, 1955.
28. SPICER, S. S.: "A correlative study of the histochemical properties of rodent acid mucopolysaccharides". *J. Histochem.*, 8: 18-35, 1960.
29. SFICER, S. S. and DUVENCI, J.: "Histochemical characteristics of mucopolysaccharides in salivary and exorbital lacrimal glands". *Anat. Rec.*, 149: 333, 1964.
30. ARGONZ, J. J.: "The action of isoproterenol on the salivary glands". *Acta Physiol. Lat. Am.* 12: 231, 1962.
31. HOUSSAY, A. and HARFIN, J.: "Effects of oestrogens upon submaxillary glands in mice". *J. Dent. Res.* 52: 1051-1053, 1973.
32. SREEBNY, L. M.; MEYER, J. J. and BACHEM, E.: "Hormonal control of the proteolytic activity of the submaxillary gland and pancreas". *J. Dent. Res.* 37: 485, 1953.
33. QUINTARELLI, G.: "Histochemical studies on human mucous secreting salivary glands". *Acta Histochemie* 12: 485, 1958.
34. BOYKO, J. and ZEBROWSKY, E. J.: "Influence of age, ovariectomy and submandibular-sublingual sialoadenectomy on submandibular gland metabolism in sexually mature and immature female rats". *Arch. Oral Biol.* 17: 1021, 1972.
35. PINSTAFF, C.: "Sexual dimorphism of the miniature pig submandibular glands". *Amer. J. Anat.*, 135: 371, 1972.
36. BALDI, A. and CHARREAU, E. H.: "Testosterone metabolism by rodent submaxillary glands in relation to their sexual dimorphism". *Acta Physiol. Lat. Am.* 22: 11, 1972.
37. PERC, C. and BRAMUGLIA, N.: "Secretory activity of the submaxillary gland in prepuberal and rats of both sexes" *Q. J. Exp. Physiol.*, 56: 46, 1971.