

**PARASITOSIS HEPÁTICA: PRESENTACIÓN ATÍPICA.***HEPATIC PARASITOSIS: ATYPICAL PRESENTATION.*

*Ignacio Oscar Procikievicz<sup>1,3</sup>, Álvaro Alcaraz<sup>1</sup>, Franco Signorini<sup>1</sup>, Santiago Reimondez<sup>1</sup>, Enzo Giordano Segade<sup>1</sup>, Patricia Calafat<sup>2</sup>, Lucio Ricardo Obeide<sup>1</sup>.*

**Resumen:**

Los tumores hepáticos sólidos benignos están formados por un grupo heterogéneo de lesiones. Las parasitosis hepáticas conforman una causa etiológica poco frecuente de tumores hepáticos sólidos benignos. **Objetivo.** Reportar el caso de un paciente con tumores hepáticos sólidos benignos tratado con embolización portal derecha y posteriormente hepatectomía. **Caso clínico.** Paciente de 60 años, sexo masculino, al cual se le diagnostican múltiples tumores hepáticos sólidos, debido a cuadro de ictericia generalizada. Debido al cuadro sintomático, y al no poder descartar malignidad con las pruebas complementarias, se decide realizar cirugía. Previamente se realiza volumetría de la glándula hepática y embolización portal derecha para aumentar el remanente hepático futuro. Se realiza hepatectomía derecha y segmentectomía hepática IVa. Evoluciona con mejoría del cuadro icterico y el resultado anatomopatológico informa lesión vinculable a parasitosis hepática. **Conclusión.** Ante la presencia de un tumor hepático sólido, es necesario descartar etiología maligna de la lesión. Si no es posible descartar esto, o si el paciente persiste con sintomatología, la resección quirúrgica está indicada, teniendo en cuenta el volumen de la glándula hepática y del remanente hepático futuro.

*Palabras clave: enfermedades parasitarias; embolización terapéutica; vena porta; hepatectomía; neoplasias hepáticas.*

**Abstract:**

Benign solid liver tumors are composed by a heterogeneous group of lesions. Hepatic parasitosis is an infrequent etiological cause of benign solid liver tumors. **Objective.** To present the case of a patient with benign solid liver tumors treated with right portal vein embolization and, later, with hepatectomy. **Clinical case.** 60-year-old, male patient diagnosed with multiple solid liver tumors, due to a generalized case of jaundice. The decision to perform surgery was made on the basis of the clinical symptoms and the impossibility of discarding malignancy through complementary tests. Before surgery, hepatic volumetry and right portal vein embolization were done to increase future hepatic remnant. Right hepatectomy and hepatic resection of segment IVa were performed. The patient evolved positively from jaundice and the anatomopathological results showed a lesion related to hepatic parasitosis. **Conclusion.** In the presence of a solid liver tumor, it is necessary to rule out the malignant etiology of the lesion. If this is not possible, or if the patient continues with the symptomatology, surgical resection is prescribed, taking into account the volume of the hepatic gland and future hepatic remnant.

*Keywords: parasitic diseases; therapeutic embolization; portal vein; hepatectomy; liver neoplasm.*

1 Servicio de Cirugía General, Hospital Privado Universitario de Córdoba. Instituto Universitario de Ciencias Biomédicas de Córdoba.

2 Servicio de Anatomía Patológica, Hospital Privado Universitario de Córdoba. Instituto Universitario de Ciencias Biomédicas de Córdoba.

3 Email de contacto: [jproci8@hotmail.com](mailto:jproci8@hotmail.com)

**Introducción**

Los tumores hepáticos sólidos benignos están formados por un grupo heterogéneo de lesiones, entre las que se encuentran la Hiperplasia nodular focal, los adenomas y hemangiomas. Están caracterizadas por no presentar signos de malignidad; es decir, no tienen crecimiento incontrolado, ni son capaces de metastatizar<sup>[1,10]</sup>.

A pesar de lo anteriormente mencionado, en ciertas ocasiones el principal problema clínico es definir la etiología benigna de la lesión y descartar la presencia de malignidad.

Las parasitosis hepáticas conforman una causa etiológica poco frecuente de tumores hepáticos sólidos benignos. Estas, pueden dividirse en afectaciones por protozoos (*Entamoeba histolytica*, *Leishmania donovani*, *Plasmodium falciparum*), o helmintos (*Schistosomas*, *Fasciola hepática*, *Clonorchis Sinensi*, *Strongyloides stercoralis*). La presencia del parásito en el hígado suele generar una característica respuesta local hepática (granulomas, activación fibroblástica con fibrosis, infiltrados eosinofílicos) y sistémica (eosinofilia, aumento de IgE, colestasis), común a la mayoría de infestaciones. La afectación hepática se presenta, en la mayoría de las veces, en pacientes inmunosuprimidos<sup>[2]</sup>.

Los métodos de estudios complementarios (laboratorio, radiología, etc.) muchas veces no son suficientes para asegurar el diagnóstico en el caso de tumores benignos, por lo que han de programarse otras alternativas de estudio, teniendo como último recurso la punción-biopsia, por el riesgo de complicaciones y por los pobres resultados que el patólogo suele obtener frente a este tipo de lesiones.

La indicación quirúrgica de estos tumores se presenta ante la imposibilidad de descartar una entidad maligna, la presencia de complicaciones (ruptura, hemorragia, colestasis), posibilidad de malignización (adenomas) o cuando provocan síntomas incapacitantes<sup>[1]</sup>.

Cuando se plantea la cirugía como opción diagnóstica y terapéutica, es necesario tener en cuenta la magnitud de glándula hepática que va a ser resecada, así como también el remanente hepático futuro. Las medidas de volumen hepático residual nos ayudaran a decidir si es posible realizar la cirugía o, en el caso de haber riesgo de insuficiencia hepática postquirúrgica (IHP), plantear la posibilidad de realizar técnicas de embolización portal preoperatoria o resecciones hepáticas en dos tiempos.

Presentamos un caso con diagnóstico de tumor hepático sólido de origen desconocido, al cual se le realizó trisegmentectomía hepática derecha, previa embolización portal derecha percutánea resultando en un tumor parasitario sólido hepático.

**Caso Clínico**

Paciente masculino de 60 años de edad, oriundo de la provincia de Córdoba, Argentina que acudió a la consulta por hallazgo incidental de lesiones hepáticas sólidas múltiples en ecografía abdominal solicitada por mialgias generalizadas.

Al momento de la consulta, el paciente presentaba ictericia generalizada y refería pérdida de peso de 10 kilogramos en los últimos dos meses. No presentaba antecedentes personales patológicos, hábitos tóxicos, ni refería viajes en los últimos meses.

El laboratorio al momento de la consulta mostraba un patrón colestásico. (Bilirrubina total 18mg/dl, predominio de directa; GOT 179 U/l; GPT 154 U/l; GGT 173U/l; FAL 357 U/l)

Se realiza una Tomografía computada (TC) de abdomen trifásica (figura 1), en la cual se objetivan tres lesiones hepáticas ubicadas en segmento VII (7cm x 7cm), IVa (4cm x 4 cm) y IVa (1cm x 1cm), hipodensas, hipovasculares, con realce periférico en la fase venosa portal, de bordes irregulares; evidenciando la lesión localizada en el segmento IVa un íntimo contacto con el conducto hepático izquierdo, comprimiéndolo y produciendo dilatación del árbol biliar izquierdo.

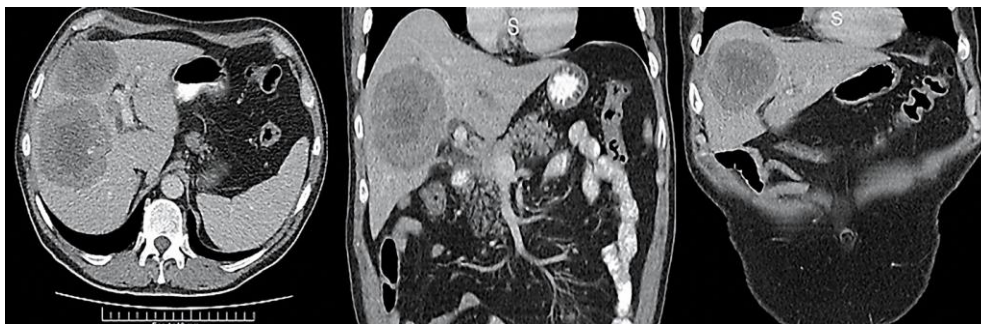

Figura1. Tomografía computada de abdomen realizada al momento del diagnóstico de la patología hepática

Los marcadores oncológicos (Ca 19-9, alfa feto proteína, CEA) y la serología para virus hepatotropos (Virus Hepatitis A, B y C, Citomegalovirus, Epstein Barr) se encontraban dentro de parámetros de normalidad. Se realizó TC de cerebro, TC de tórax y centellografía corporal total; que no evidenciaron lesiones sugestivas de neoplasia primaria o metastásica.

Ante la imposibilidad de tener un diagnóstico etiológico certero, se decide realización de biopsia percutánea en donde se observa infiltrado inflamatorio crónico con extensa necrosis. A su vez, se realizaron técnicas de inmunohistoquímica, en donde se vio positividad para marcadores linfoides CD20 y CD3 y un factor de proliferación Ki67 cercano al 1%.

Se realiza drenaje percutáneo de la Vía biliar debido a persistencia de colestasis y alteraciones en el hepatograma; y posteriormente planear resección quirúrgica de las lesiones hepáticas.

La volumetría de la glándula hepática previo a la cirugía determinó: Volumen hepático total: 2120 cc, volumetría de segmentos I, II y III: 474 cc, porcentaje de hígado residual (segmentos I, II y III) de 22.3%, por lo que se decidió realizar embolización portal derecha previo a la cirugía (con Cianoacrilato + Lipidol ultra fluid (LUF), bajo control radioscópico, para lograr hipertrofia de los segmentos hepáticos izquierdos. Luego de 6 semanas se logró un significativo incremento volumétrico del lóbulo izquierdo del hígado, particularmente de los segmentos I, II y III hepáticos, que alcanzaron un volumen total del 35% de la glándula.

Se realizó Hepatectomía derecha, segmentectomía del segmento IVa del hígado y Colectectomía. (Figuras 2 y 3)

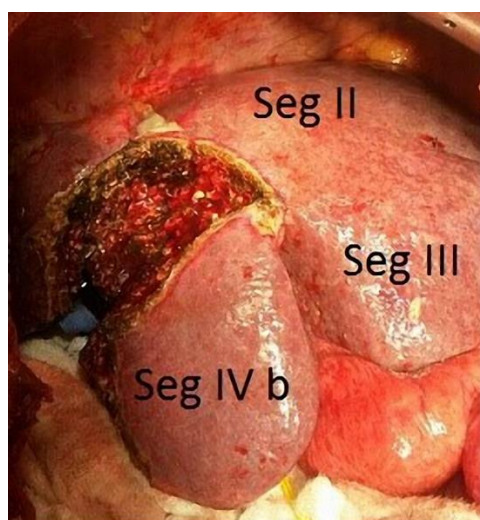


Figura 2. Fotografía intraoperatoria en donde se visualiza el límite de la transección de la glándula hepática. Reparada con vessel loop amarillo se puede visualizar el conducto hepático izquierdo. Seg IV b: segmento hepático IV b

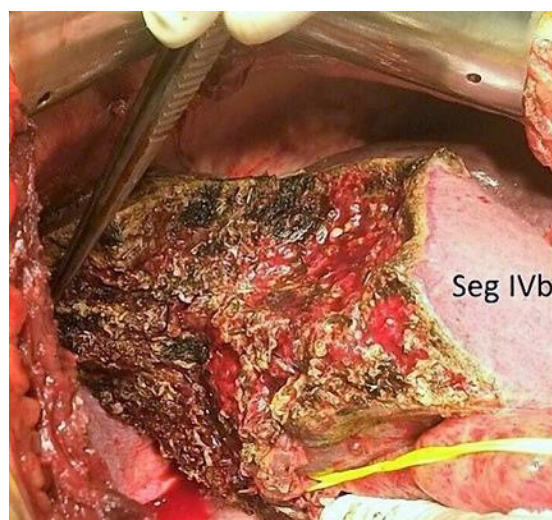

Figura 3. Fotografía intraoperatoria en donde se puede visualizar el remanente hepático (segmentos hepáticos II, III, y IV b).

El paciente cursó el postoperatorio inmediato en la Unidad de Cuidados Intensivos, a las 72 horas fue trasladado a sala común y a los 10 días de postoperatorio fue externado sin complicaciones inmediatas.

La anatomía patológica de la pieza quirúrgica informó abundantes focos de necrosis con presencia de material amorfo eosinófilo, con abundantes polimorfo nucleares neutrófilos dispuestos de manera difusa.

También se observaron células gigantes multinucleadas y la presencia de estructuras cilíndricas las cuales resaltaban con la coloración de periodic acid Schiff (PAS), vinculables a parasitosis. (Figura 4)

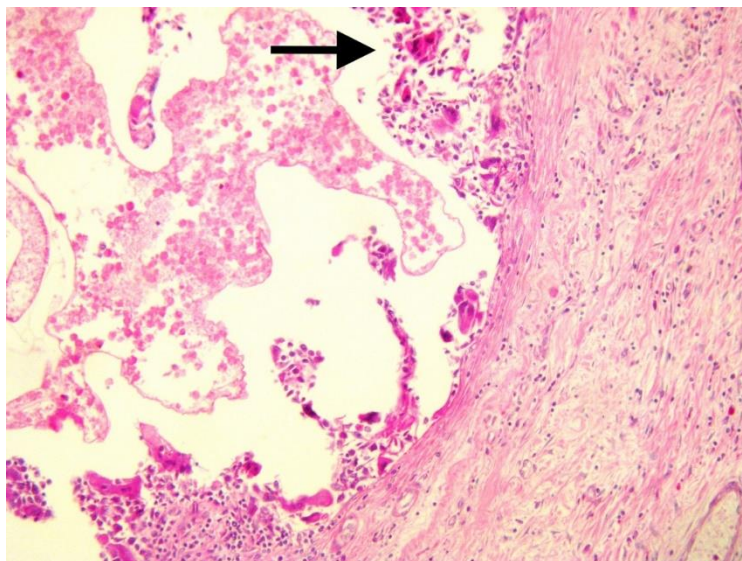


Figura 4. Imagen microscópica de la pieza quirúrgica (20X). Se observan los parásitos teñidos con la coloración de PAS (flecha negra).

### Discusión

La afectación hepática de las parasitosis puede tener diferentes formas de presentación. La diseminación del parásito hasta el hígado puede ocurrir a través de la vena porta (como en la esquistosomiasis), por vía arterial (equinococosis), ascendente por vía biliar (*Clonorchis*, *Áscaris*) o incluso transperitoneal (*Fasciola*). La presencia del parásito en el hígado o la vía biliar suele generar una característica respuesta local hepática (granulomas, activación fibroblástica con fibrosis, infiltrados eosinofílicos) y sistémica (eosinofilia, aumento de IgE), común a la mayoría de infestaciones

La enfermedad aguda por lo general se presenta en forma de síndrome febril inespecífico, generalmente autolimitado, en el que puede observarse una hepatitis reactiva leve. En la afectación crónica hepática, se produce una respuesta granulomatosa centrada en el parásito, que posteriormente conduce a una marcada fibrosis portal y peri lobular como ocurrió en nuestro paciente<sup>[2]</sup>.

La principal indicación quirúrgica en estos casos es la presencia de síntomas en el paciente, los cuales deberán de ser cuidadosamente evaluados. Sin embargo, a pesar de la mejoría en métodos diagnósticos existe un grupo de pacientes con lesiones benignas las cuales no pueden ser diferenciadas de lesiones malignas y requerirán también de cirugía para obtener un diagnóstico definitivo, como es el caso presentado. Uno de los factores que limita el procedimiento en este tipo de cirugías, consiste en la necesidad de preservar un segmento hepático suficiente, el cual es conocido como remanente hepático futuro (RHF). En casos de parénquima hepático normal, un RHF mayor del 25% es aceptado como límite para realizar la cirugía<sup>[4]</sup>. En nuestro caso, la volumetría hepática pre quirúrgica era insuficiente y determinaba un alto riesgo de IHP. Esto ha llevado a que en los últimos años, se desarrollen nuevas terapias multidisciplinarias para incrementar, de forma segura, las tasas de resecabilidad en pacientes con tumores hepáticos que inicialmente eran irresecables previamente. De hecho, en muchos casos, la resecabilidad no está determinada por el parénquima que va a ser resecado, sino por el RHF luego de la cirugía<sup>[8-9]</sup>. Se han generado nuevas técnicas y estrategias que pueden ser agrupadas en aquellas que tienden a disminuir el tamaño tumoral (tal como quimioterapia neo adyuvante y tratamientos endovasculares) y aquellos que tienden a preservar o incrementar el parénquima remanente sano, tal como cirugía en dos tiempos, ablación por radiofrecuencia y embolización portal preoperatoria como se realizó en el caso presentado<sup>[5,7]</sup>.

De esta manera podemos inducir que en tumores hepáticos que presentan sintomatología, al igual que aquellos en donde no es posible descartar presencia de malignidad, la indicación de resección quirúrgica es una opción aceptable, en centros de alto volumen y con experiencia en cirugía Hepatobiliar. Por otro lado, hay que tener en cuenta etiologías con presentaciones atípicas, como es el caso de esta ectoparasitosis hepática.

**Bibliografía**

1. Carcamo C, Lopez J. Tumores hepáticos benignos. *Cuad. cir.(Valdivia)*, 2006, vol. 20, no 1, p. 79-85.
2. Augustin S, Guardia J. Infecciones sistémicas que pueden afectar al hígado: virus, bacterias, hongos y parásitos (incluyendo abscesos hepáticos) Virus de epstein-Barr. *Clin Infect Dis Expert Rev Anti Infect Ther.* 2004;395(3):837–851.
3. Pascasio Acevedo JM, López BF. Tumores hepáticos benignos. *Revista Española de Enfermedades Digestivas*, 2009,101(11), 812-812.
4. Gauzolino R., Castagnet M., Blanleuil ML., & Richer JP. The ALPPS technique for bilateral colorectal metastases: three “variations on a theme”. *Updates in surgery*, 2013, 65(2), 141-148
5. Alvarez FA, Ardiles V, Sanchez Clara R, Pekolj J, de Santibañes E. Associating Liver Partition and Portal Vein Ligation for Staged Hepatectomy (ALPPS): Tips and Tricks. *Journal of Gastrointestinal Surgery.* 2013;17(4):814–21.
6. Bieze M, Busch ORC, Tanis PJ, Verheij J, Phoa, SSKS, Gouma DJ, van Gulik TM. Outcomes of liver resection in hepatocellular adenoma and focal nodular hyperplasia. *HPB*, 2014, 16: 140–149.
7. Broering DC, Hillert C, Krupski G, Fischer L, Mueller L, Achilles EG, et al. Portal vein embolization vs. portal vein ligation for induction of hypertrophy of the future liver remnant. *Journal of Gastrointestinal Surgery*, 2002, 6(6), 905-913.
8. Colli A, Fraquelli M, Massironi S, Colucci A, Paggi S, Conte D. Elective surgery for benign liver tumours. *Cochrane Database Syst Rev.* 2007.
9. Lauterio, A., Popescu, I., García-Valdecasas, J. C., & De Carlis, L. Innovative strategies and recent advances in liver surgery. *HPB Surgery*, 2013
10. Ramia JM, Muffak K, Villar J, Garrote D, Ferrón JA. Tumores hepáticos sólidos benignos. *Cirugía Española*, 2005, 77(5):247–53.
11. Mondragón-Sánchez R. J., Oñate-Ocaña L. F., Ruiz-Molina J. M., Bernal-Maldonado R., Garduño-López A. L., & Meneses-García A. Cirugía en tumores hepáticos benignos. *Cirugía y Cirujanos*, 2001, 69(3), 123-127
12. Chowdhury MM. Techniques for liver resection. *Bangabandhu Sheikh Mujib Medical University Journal*, 2010, 3(2), 112-119.