

ENFERMEDAD CELIACA SILENTE EN PACIENTE OBESO CON ALOPECIA AREATA

SILENT CELIAC DISEASE IN AN OBESE PATIENT WITH ALOPECIA AREATA

CELÍACA SILENCIOSA EM PACIENTE OBESO COM ALOPECIA AREATA

Raúl Emilio Real Delor^{1,4}, Nelson Gabriel López Esquivel², Nicolás Emilio Real Aparicio³

1- Jefe del Dpto. de Medicina Interna del Hospital Nacional.

Coordinador del Postgrado en Medicina Interna, Facultad de Medicina, Universidad Nacional de Itapúa. Itapúa, Paraguay.

2- Docente de la Facultad de Ciencias Médicas, Universidad del Pacífico. Asunción, Paraguay.

3- Estudiante de Facultad de Ciencias Médicas, Universidad del Pacífico. Asunción, Paraguay.

4-Email de contacto: raulemioreal@gmail.com

Conceptos clave:

La enfermedad celiaca puede hallarse en una forma clínica silente y asociada a otras enfermedades autoinmunes. Corresponde al médico identificar los pacientes en riesgo que ameriten el tamizaje de la enfermedad celiaca.

Que aporta este trabajo:

La alopecia areata es una afección autoinmune que se presentó en este paciente asociado a una enfermedad celiaca silente. La obesidad que presentaba este caso no debería descartar la posibilidad de solicitar marcadores para enfermedad celiaca.

Recibido: 2019-08-19 Aceptado: 2019-12-24

DOI: <http://dx.doi.org/10.31053/1853.0605.v77.n1.25193>



© Universidad Nacional de Córdoba

Resumen:

Introducción: la enfermedad celiaca es una afección médica que se caracteriza por sus variadas formas de presentación clínica y por su asociación a otras patologías autoinmunes. El objetivo es describir el caso de un paciente que se presentó a consulta por alopecia areata.

Metodología: estudio observacional, descriptivo, retrospectivo de varón obeso de 24 años

Resultados: entre los estudios de rutina se detectó serología positiva para enfermedad celiaca que se confirmó con endoscopia digestiva.

Conclusiones: la alopecia areata de este paciente permitió revelar otra enfermedad autoinmune.

Palabras clave: enfermedad celiaca; alopecia areata; obesidad.

Abstract:

Introduction: celiac disease is a medical condition that is characterized by its varied forms of clinical presentation and its association with other autoimmune pathologies. The objective is to describe the case of a patient who presented for consultation due to alopecia areata.

Methodology: observational, descriptive, retrospective study of a 24-year-old obese male

Results: among the routine studies positive serology for celiac disease was detected and confirmed with digestive endoscopy.

Conclusions: the alopecia areata of this patient allowed to reveal another autoimmune disease.

Keywords: celiac disease; alopecia areata; obesity.

Resumo

Introdução: a doença celíaca é uma condição médica que se caracteriza por suas variadas formas de apresentação clínica e sua associação com outras patologias autoimunes. O objetivo é descrever o caso de um paciente que se apresentou para consulta devido à alopecia areata.

Metodologia: estudo observacional, descritivo, retrospectivo de um homem obeso de 24 anos.

Resultados: entre os estudos de rotina, a sorologia positiva para doença celíaca foi detectada e confirmada por endoscopia digestiva.

Conclusões: a alopecia areata deste paciente permitiu revelar outra doença autoimune.

Palavras-chave: doença celíaca; alopecia areata; obesidade.

Introducción

La alopecia areata es la pérdida de pelo de origen autoinmune que se manifiesta inicialmente por parches circulares de piel sin pelos y algunos entrecortados en la periferia. Si bien puede la lesión puede recuperarse en 50 a 80% de los casos en el plazo de un año, hay ocasiones (14-25%) en que avanza hasta llegar a la alopecia totalis. Puede estar asociada en 16% de los casos a otras patologías autoinmunes, sobre todo la tiroiditis autoinmune, diabetes mellitus tipo 1, vitiligo, psoriasis, lupus eritematoso sistémico, artritis reumatoide ⁽¹⁾.

La enfermedad celiaca es una enfermedad autoinmune sistémica caracterizada por inflamación crónica y atrofia de la mucosa del intestino delgado, causada por la exposición al gluten de la dieta y que afecta a individuos con predisposición genética. Clínicamente puede presentarse con síntomas gastrointestinales o extraintestinales, aunque se reconocen dos formas clínicas más: asintomática y potencial ⁽²⁾. Se asocia frecuentemente a afecciones autoinmunes ⁽³⁾.

La coexistencia de la enfermedad celiaca con el vitiligo fue descrita por primera vez en 1995. La razón es que ambas comparten bases genéticas (HLA), generan autoanticuerpos órgano específicos e infiltración por linfocitos T ⁽⁴⁾. Aún así, la coexistencia entre ambas es muy rara, razón por la cual se reporta este caso.

Caso Clínico

Se trata de un varón de 24 años que consultó por pérdida espontánea y circunscrita del cuero cabelludo. No refirió antecedentes patológicos de interés. Al examen físico se detectó índice de masa corporal 33,4 m/kg² y cintura abdominal 119 cm. En la cabeza se detectó zona oval de piel sin pelos, en zona del vertex, de 3 cm de longitud mayor. Se notaron pelos entrecortados en la periferia semejando signos de admiración (figura 1).

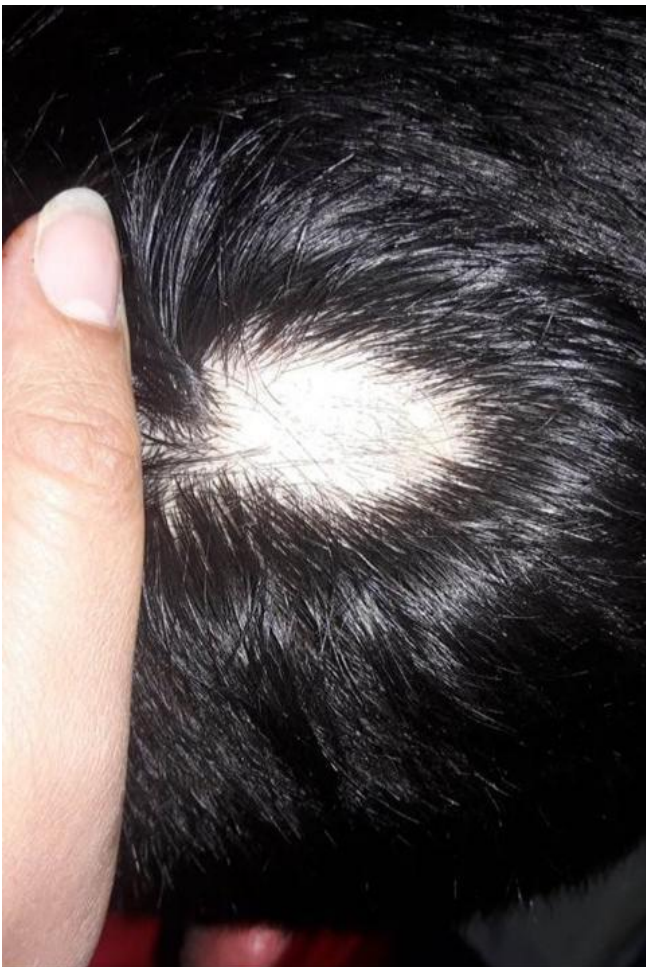

Figura 1. Cuero cabelludo con parche oval de piel sin pelos, en zona del vertex, de 3 cm de longitud mayor.

Se notan pelos entrecortados en la periferia semejando signos de admiración, compatible con alopecia areata.

En zona de barba presentó zona de aspecto similar. Las uñas presentaron aspecto normal. Su laboratorio de rutina y perfil tiroideo fueron normales. La serología para enfermedad celiaca resultó positiva por lo cual fue sometido a endoscopia digestiva alta donde el aspecto fue normal. Sin embargo, las biopsias duodenales mostraron signos compatibles con enfermedad celiaca Marsh 2 (figura 2).

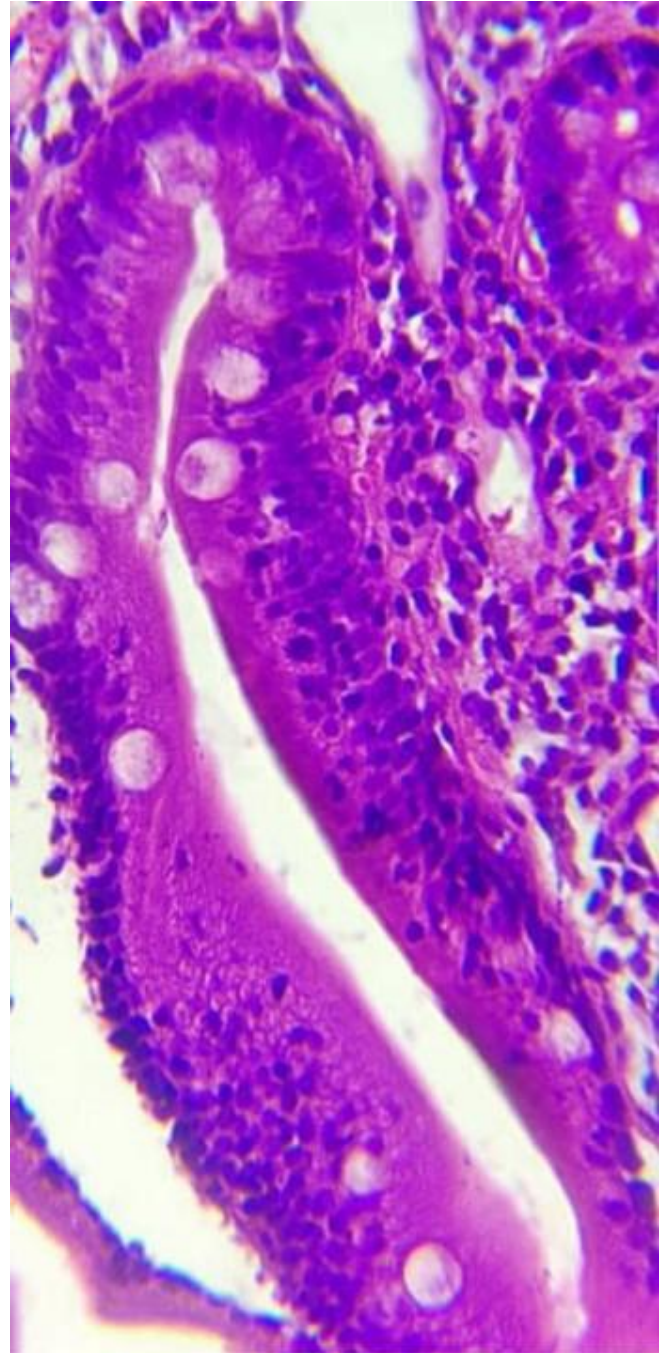


Figura 2. Biopsia duodenal: mucosa con marcado aumento de los linfocitos intraepiteliales. HE 400X (foto cortesía del Dr. Luis Amat y León)

Discusión

La frecuencia de enfermedad celiaca en pacientes con alopecia areata oscila entre 0,9 y 41%. En sentido opuesto, la frecuencia de alopecia areata en conocidos portadores de enfermedad celiaca es 0,6%⁽⁴⁾. Esto demuestra la infrecuencia de la asociación entre estas dos patologías, uno de los motivos de impulsó este reporte.

Existen pocos estudios prospectivos que demuestren la efectividad de la dieta sin gluten en la recuperación de la alopecia⁽⁵⁾. Aun así, esta dieta es indiscutible en la celiacía considerando las complicaciones crónicas a la que se expone el sujeto sin tratamiento⁽⁶⁾. Considerando que la alopecia areata tiende a mejorar espontáneamente, sólo con un grupo control se podría determinar el efecto de la dieta sin gluten en la evolución de la alopecia, estudio que hasta la fecha no se ha realizado⁽⁴⁾.

Debido a que menos de la mitad de los adultos con enfermedad celiaca manifiestan síntomas digestivos⁽²⁾, el paciente fue interrogado en forma dirigida y reconoció un cuadro diarreico de al menos una semana de evolución un año antes, aunque cedió espontáneamente. Esto demuestra el valor del estudio minucioso de la historia clínica.

Se recomienda pensar más en la enfermedad celiaca entre los diagnósticos diferenciales para poder tener la oportunidad de detectarla, más aún considerando las múltiples formas clínicas de presentación^(2,6). La asociación de la enfermedad celiaca no tratada con la aparición de carcinomas y linfomas del tubo digestivo es reportada en múltiples informes y es una motivación para que los médicos practiquen el diagnóstico precozmente y para que los pacientes realicen el tratamiento lo más estrictamente posible^(3,7).

La carencia de micronutrientes como las vitaminas A, D y B12, hierro, cobre, magnesio, zinc y folatos se ha propuesto, sin mayores evidencias hasta la fecha, como facilitador de la alopecia areata⁽⁸⁾. Si bien este paciente es obeso, puede tener deficiencias nutricionales específicas por malabsorción pero el mismo se negó a más estudios. Debido a la heterogeneidad clínica de la enfermedad celiaca y la absorción normal del intestino delgado distal, se reportan casos de celíacos recién diagnosticados con sobrepeso y obesidad⁽⁹⁾. Por este motivo, no debería descartarse la posibilidad de la celiacía sólo por el aspecto nutricional de los pacientes ya que no siempre se deben esperar estados de desnutrición.

Conclusión

Ante un paciente con una enfermedad autoinmune, el médico debe estar alerta por la concomitancia de otras patologías autoinmunes ocultas. La serología positiva para enfermedad celiaca debe confirmarse con biopsias duodenales antes de iniciar tratamiento con dieta sin gluten.

Limitaciones de responsabilidad

Los autores aceptan las limitaciones de responsabilidad de la revista, asumiendo cualquier requerimiento asociado a la publicación del presente trabajo.

Originalidad del trabajo

El presente trabajo es original y no forma parte de otra publicación o trabajo.

Fuentes de apoyo

No se contó con apoyo financiero externo.

Derecho publicación y traducción

Los autores cedemos el derecho de autor a la Universidad Nacional de Córdoba para publicar en la RFCMC y realizar la traducción en inglés.

Bibliografía

1. Pratt CH, King LE Jr, Messenger AG, Christiano AM, Sundberg JP. [Alopecia areata](#). *Nat Rev Dis Primers*. 2017 Mar 16;3:17011. doi: 10.1038/nrdp.2017.11.
2. Remes-Troche JM, Uscanga-Domínguez LF, Aceves-Tavares RG, Calderón de la Barca AM, Carmona-Sánchez RI, Cerda-Contreras E, et al. [Guía clínica para diagnóstico y tratamiento de la enfermedad celiaca en México](#). *Rev Gastroenterol Mex*. 2018;83(4):434–50.
3. Bibbò S, Pes GM, Usai-Satta P, Salis R, Soro S, Quarta Colosso BM, Dore MP. [Chronic autoimmune disorders are increased in coeliac disease: A case-control study](#). *Medicine (Baltimore)*. 2017 Nov;96(47):e8562. doi:10.1097/MD.0000000000008562.
4. Kaplan L, Castelo-Soccio L. [When your patient's parent asks: "My child's alopecia areata is not getting better. Should he or she get tested for celiac disease?"](#). *Pediatr Dermatol*. 2018 Jul;35(4):535-538. doi: 10.1111/pde.13542.
5. Rodrigo L, Beteta-Gorriti V, Alvarez N, Gómez de Castro C, de Dios A, Palacios L, Santos-Juanes J. [Cutaneous and Mucosal Manifestations Associated with Celiac Disease](#). *Nutrients*. 2018 Jun 21;10(7). doi: 10.3390/nu10070800.
6. Laurikka P, Nurminen S, Kivelä L, Kurppa K. [Extraintestinal Manifestations of Celiac Disease: Early Detection for Better Long-Term Outcomes](#). *Nutrients*. Aug 3;10(8). doi: 10.3390/nu10081015.
7. Lasa J, Rausch A, Zubiaurre I. [Riesgo de adenomas colorrectales en pacientes con enfermedad celiaca: una revisión sistemática y metaanálisis](#). *Rev Gastroenterol Mex*. 2018;83(2):91–7.
8. Thompson JM, Mirza MA, Park MK, Qureshi AA, Cho E. [The Role of Micronutrients in Alopecia Areata: A Review](#). *Am J Clin Dermatol*. 2017 Oct;18(5):663-679. doi: 10.1007/s40257-017-0285-x.
9. Real Delor RE. [\[Silent Celiac Disease in an obese patient\]](#). *Rev Fac Cien Med Univ Nac Cordoba*. 2017 Dec 14;74(4):398-401. doi: 10.31053/1853.0605.v74.n4.16888.