

# ABORDAJE TORACOSCÓPICO DE FÍSTULA BILIO-PLEURAL COMPLICADA, POST HEPATECTOMÍA DERECHA.

## THORACOSCOPIC APPROACH OF A COMPLICATED PLEURO-BILIARY FISTULA, AFTER A RIGHT HEPATECTOMY.

### ABORDAGEM TORACOSCÓPICA DE UMA FÍSTULA BILIO-PLEURAL COMPLICADA, PÓS-HEPATECTOMIA DIREITA.

Ignacio Sastre<sup>1,5</sup>, Manuel España<sup>2</sup>, Roberto Ceballos<sup>3</sup>, Mario Eduardo Francisco Bustos<sup>4</sup>.

La fístula biliopleural es una complicación que se produce por diversas causas. Una de ellas es luego de una resección del hígado. Consiste en la comunicación entre alguna parte del árbol biliar con la cavidad pleural. Se describen dos tipos de tratamientos: uno conservador, el cual abarca procedimientos quirúrgicos poco invasivos, y otro quirúrgico, que implica cirugías más grandes que conllevan un mayor impacto para el paciente. Para este último, se han utilizado grandes incisiones torácicas y/o abdominales, y nunca se ha hablado de la toracoscopia como opción de abordaje. Se presenta un caso en el cual se utiliza de forma satisfactoria el abordaje del tórax a través de 2 pequeñas aberturas y una cámara de video (videotoracoscopia).

#### Resumen:

**Introducción:** La fístula biliopleural es una complicación poco frecuente que se origina por diversas causas, entre ellas, las resecciones hepáticas. No existe consenso acerca de cómo manejarlas. Existe 2 tipos de tratamiento: el quirúrgico y el conservador. Ambos pueden combinarse. El último implica la utilización de procedimientos quirúrgicos menores tales como la colocación de un tubo de drenaje pleural, drenajes percutáneos bajo guía imagenológica y procedimientos endoscópicos. El tratamiento quirúrgico incluye abordajes más agresivos como la toracotomía y/o laparotomía, y puede realizarse al inicio del manejo de la fístula o ante la falla del tratamiento conservador. En estos casos la toracotomía abierta es el abordaje más utilizado según la literatura, sin mencionar a la videotoracoscopia.

**Método:** Presentamos el caso de un paciente cursando un posoperatorio de hepatectomía derecha por hepatocarcinoma que complica con una fístula biliar externa y luego con una fístula biliopleural complicada con empiema, en el cual se utiliza la toracoscopia como parte del tratamiento.

**Resultado:** el paciente resolvió la complicación y se extrajo el drenaje pleural 7 días después.

**Conclusión:** la toracoscopia es una opción que puede ser segura y efectiva en el tratamiento de esta complicación.

**Palabras clave:** fístula biliar; empiema; hepatectomía; toracoscopia

#### Abstract:

**Introduction:** Pleuro-biliary fistula is a rare complication that originates from various causes, including liver resections. There is no consensus on how to manage them. There are 2 types of treatment: surgical and conservative. Both can be combined. The latter involves the combination of minor surgical procedures such as pleural drainage placement, image-guided percutaneous procedures, and endoscopic procedures. Surgical treatment includes more aggressive approaches such as thoracotomy and / or laparotomy, and can be performed at the start of fistula management or in the event of failure of conservative treatment. In these cases open thoracotomy is the most used approach according to the literature.

**Method:** we present the case of a patient undergoing a postoperative right hepatectomy for hepatocarcinoma that complicates with an external biliary fistula and then with a pleuro-biliary fistula with empyema, in which thoracoscopy is used as part of the treatment.

**Result:** the patient resolved the complication and the pleural drainage was removed 7 days later.

**Conclusion:** Thoracoscopy is an option that can be safe and effective in the management of this complication.

**Keywords:** biliary fistula; empyema; hepatectomy; thoracoscopy.

#### Resumo

**Introdução:** A fístula biliopleural é uma complicação rara que se origina de várias causas, incluindo ressecções hepáticas. Não há consenso sobre como gerenciá-los. Existem 2 tipos de tratamento: cirúrgico e conservador. Ambos podem ser combinados. O último envolve o uso de procedimentos cirúrgicos menores, como a colocação de um tubo de drenagem pleural, procedimentos percutâneos guiados por imagem e procedimentos endoscópicos. O tratamento cirúrgico inclui abordagens mais agressivas, como toracotomia e / ou laparotomia, e pode ser realizado no início do manejo da fístula ou no caso de falha do tratamento conservador. Nestes casos, a toracotomia aberta é a abordagem mais utilizada de acordo com a literatura, e o uso da videotoracoscopia não é mencionado.

**Método:** Apresentamos o caso de um paciente submetido a hepatectomia direita pós-operatória de hepatocarcinoma que complica com uma fístula biliar externa e, em seguida, com uma fístula biliopleural com empiema, na qual a toracoscopia é usada como parte do tratamento.

**Resultado:** o paciente resolveu a complicação e a drenagem pleural foi removida 7 dias depois.

**Conclusão:** A toracoscopia é uma opção que pode ser segura e eficaz no tratamento dessa complicação.

**Palavras-chave:** fístula biliar; empiema; hepatectomia; toracoscopia

#### Conceptos clave:

No existe consenso acerca del tratamiento y abordaje de la fístula biliopleural. El abordaje videotoracoscópico como parte del tratamiento de una fístula biliopleural es pocas veces encontrado en la literatura. Presentamos el caso de un paciente cursando más de un mes posoperatorio de hepatectomía derecha, que complica con fístula biliopleural y empiema, y se utiliza dicho abordaje. Se discute la utilidad de la cirugía mini-invasiva en este tipo de complicaciones.

1- Médico especialista en Cirugía General, MAAC (Miembro de la Asociación Argentina de cirugía). Residente de 3do año de la especialidad en Cirugía Torácica. Servicio de Cirugía de Tórax. Hospital Privado Universitario de Córdoba ORCID: <https://orcid.org/0000-0001-6268-4055>

2- Médico especialista en Cirugía General. Residente de 2ro año de la especialidad en Cirugía Torácica. Servicio de Cirugía de Tórax. Hospital Privado Universitario de Córdoba

3- Médico especialista en Cirugía Torácica. Staff de Servicio de Cirugía de Tórax. Hospital Privado Universitario de Córdoba.

4- Profesor, Doctor, Médico especialista en Cirugía Torácica. Miembro de la Sociedad Argentina de Cirugía Torácica. Jefe de Servicio de Cirugía de Tórax. Hospital Privado Universitario de Córdoba.

5- E-mail de contacto: [ignaciosastre@ig.com](mailto:ignaciosastre@ig.com)

Recibido: 2020-05-01 Aceptado: 2020-06-13

DOI: <http://dx.doi.org/10.31053/1853.0605.v77.n3.28445>



© Universidad Nacional de Córdoba

## Introducción

La fístula biliopleural es una patología poco común, descrita como una complicación que se origina por diversas causas: fístulas congénitas, secundarias a enfermedad hepática hidatídica o absceso hepático, obstrucción del tracto biliar, pos traumáticas e iatrogénicas (resección hepática, ablación por radiofrecuencia, estenosis biliar, irradiación, drenaje biliar, etc.)<sup>1,2</sup>. Forma parte de las denominadas fístula toracobiliares, que incluye también a la fístula broncobiliar, que se diferencia por tener compromiso bronquial<sup>2</sup>. El diagnóstico se basa en la sospecha clínica y la relación bilirrubina pleural/bilirrubina sérica mayor a 1 mg/dl.

Ferguson y Burford en 1967 publicaron un artículo sobre este tipo de fístulas, resumiendo los pasos básicos necesarios para un tratamiento exitoso: tratamiento agresivo temprano por toracotomía, drenaje subcostal adecuado del lecho hepático, cierre seguro de la perforación diafragmática mediante suturas no absorbibles, decorticación si es necesario, lobectomía para la fístula broncobiliar y la necesidad de descompresión profiláctica del árbol biliar<sup>1,2</sup>. Sin embargo, la tendencia en el manejo actual consiste en la colocación de tubo de drenaje pleural, drenaje percutáneo guiado por imágenes de las colecciones subfrenicas si existen, y la descompresión de la vía biliar mediante procedimientos endoscópicos<sup>3</sup>, como lo muestran Singh et al<sup>4</sup> y Burmeister et al<sup>5</sup>. Se reserva el manejo quirúrgico para las fístulas que no responden al tratamiento conservador y fístulas complicadas que presentan sepsis y/o empiema, y en este punto es fundamental la búsqueda y cierre seguro del diafragma<sup>4</sup>, siendo la toracotomía y no la toracoscopia, el abordaje mayormente utilizado. Presentamos un caso de fístula biliopleural post hepatectomía derecha complicada con empiema, que se abordó de forma exitosa por videotoracoscopia y discutimos su utilidad.

## Presentación del caso

Paciente masculino de 76 años, ingresó por guardia por presentar fiebre y disnea de cinco días de evolución. Como antecedente importante, presentaba cirrosis alcohólica Child A y hacia un mes, se le había realizado una hepatectomía derecha convencional por un hepatocarcinoma de gran tamaño, que requirió de un despegue

minucioso del diafragma. La cirugía se complicó con una fístula biliar externa tipo B según la clasificación de la ISGLS (International Study Group of Liver Surgery), la cual fue tratada con permanencia por 3 semanas de un drenaje subfrenico, siendo retirado 7 días antes de la consulta, por escaso débito (30 ml/día).

El paciente llegó con regular estado general e hipotenso, pero respondió favorablemente al tratamiento de soporte inicial. Se le extrajo muestra de sangre donde se halló leucocitosis, anemia, proteína C reactiva elevada y un hepatograma normal. Luego se le realizó una tomografía computada de tórax y abdomen donde se observó derrame pleural derecho moderado con engrosamiento pleural a predominio del lóbulo inferior, pleural a predominio del lóbulo inferior, asociado a una colección líquida con burbujas aéreas sub-frenica derecha (Figura 1.A).

Se le practicó entonces una toracocentesis diagnóstica. Se evacuó 1.2 litros de líquido bilioso espeso con detritos (Figura 1.B). En el estudio físico químico se objetivó un pH pleural de 6.8 y bilirrubina total de 5.4 mg/dl. En sangre la bilirrubina total fue de 1 mg/dl. La relación bilirrubina pleural/sangre fue mayor a 1 mg/dl. Se diagnosticó fístula biliopleural complicada con empiema y se decidió realizar videotoracoscopia para resolución de la infección pleural y reparación diafragmática. Se colocó decúbito lateral izquierdo. Se realizó una incisión de 1 cm en el séptimo espacio intercostal entre línea axilar media y línea axilar anterior. Bajo visión directa, se efectuó una incisión de 3 cm en 5to espacio intercostal línea axilar anterior. En la semiología intra-operatoria se observó abundante líquido tipo biliar, acompañado de adherencias pleuro-parenquimatosas laxas teñidas de amarillo (Figura 2, izquierda). Se aspiró y lavó la cavidad pleural. Se liberaron adherencias y se movilizó todo el pulmón. Se examinó a continuación el diafragma y se localizó la boca de la fístula, que al presionarla evidenció el paso de bilis del abdomen a la cavidad pleural (figura 2, derecha). Se reavivaron los bordes de la misma y se cerró con sutura no absorbible. Se reforzó con surget por encima, con el mismo tipo de sutura, dejando en el lecho de la fístula un hemostático reabsorbible (Figura 3). No se volvió a identificar salida de bilis. Se continuó con decorticación pleural, se logró buena expansión pulmonar, y se colocó luego un tubo de drenaje pleural que se exteriorizó a través del puerto de la videocámara.

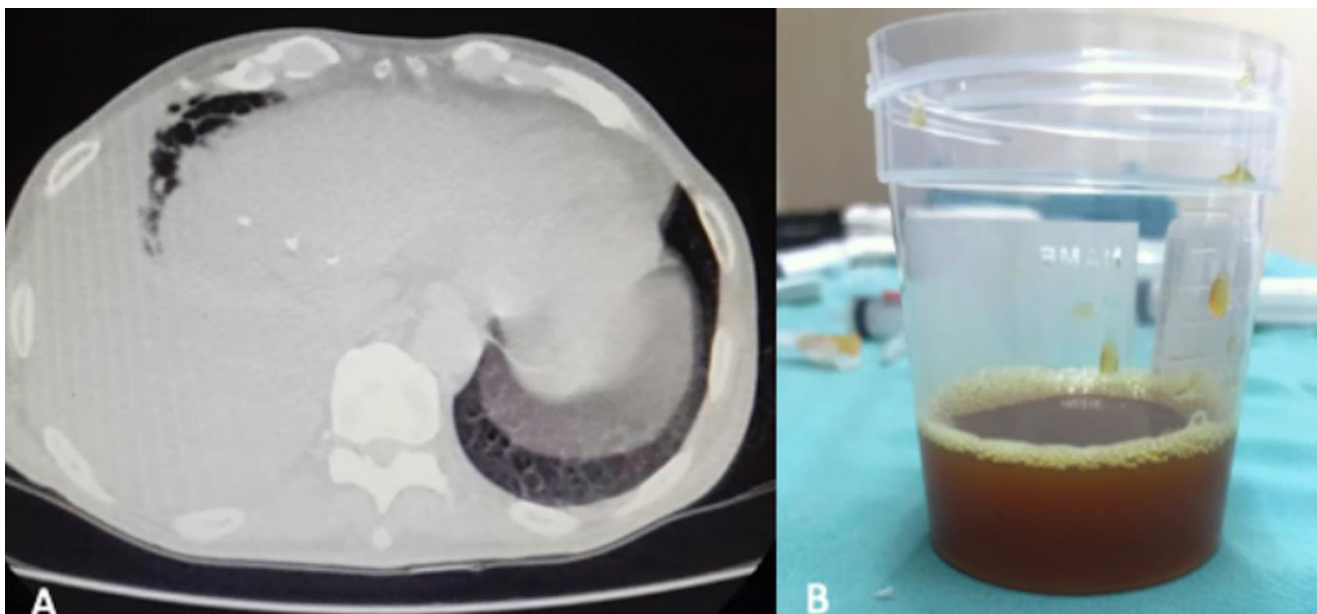


Figura N° 1. A. Tomografía computarizada que muestra derrame pleural extenso y engrosamiento pleural, asociado con la colección subfrenica. B. Líquido obtenido en la punción pleural, con aspecto bilioso.

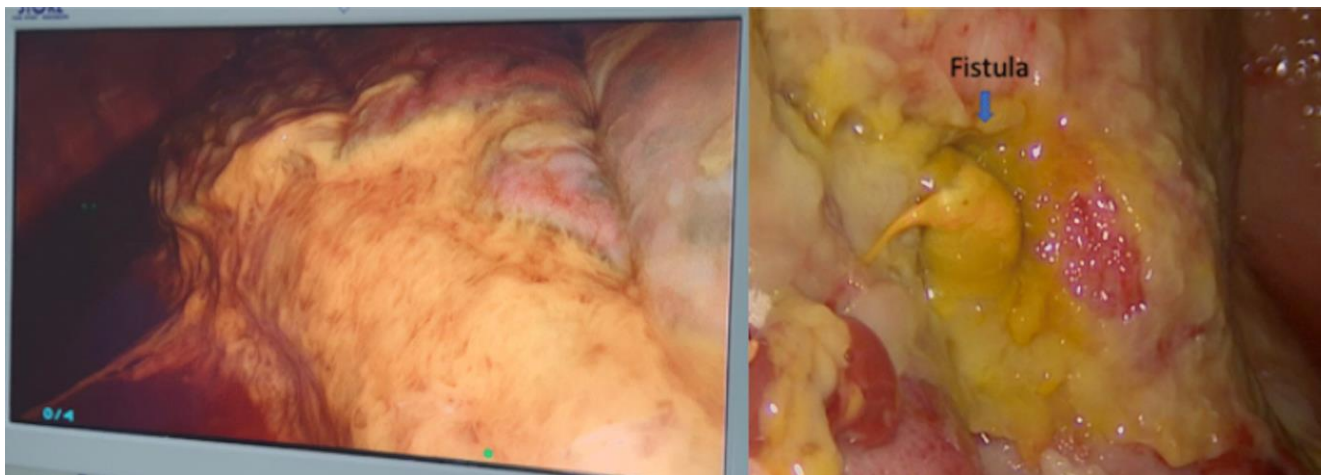


Figura N° 2. Izquierda: adherencias teñidas con líquido bilioso. Derecha: se observa en el diafragma el orificio fistuloso, con tejido inflamatorio circundante, por donde se evidencia el paso de la bilis a la cavidad pleural.

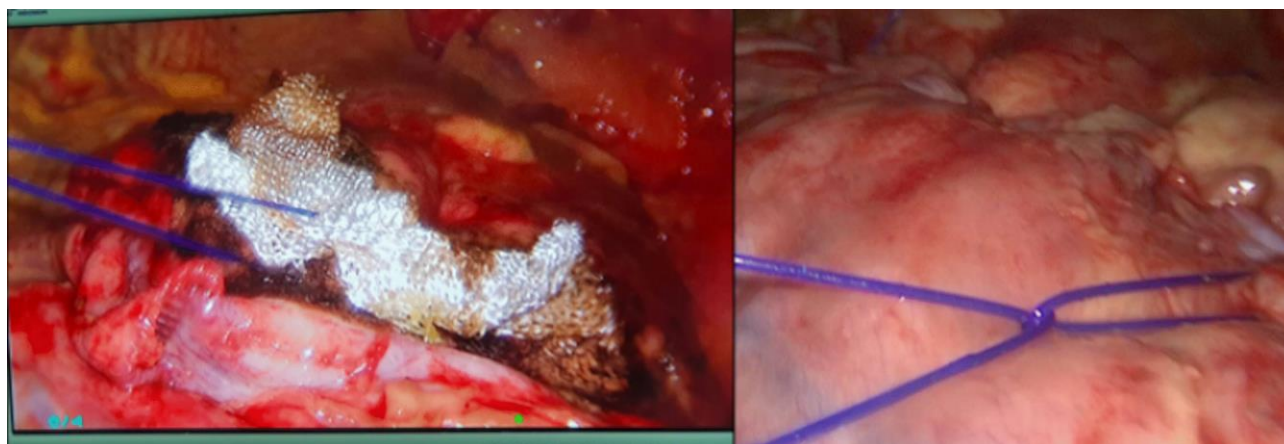


Figura N° 3. Comienzo de la reparación de la fistula y colocación de hemostático absorbible (izquierda), antes de realizar la sutura de refuerzo (derecha).

Posteriormente, la colección subfrénica se drenó de forma espontánea a través del trayecto del drenaje abdominal previo, y se convirtió nuevamente en una fistula biliar externa de alto débito (más de 300 ml/día). Por ello, se llevó a cabo durante la internación una colangiopancreatografía retrógrada endoscópica (CPRE) con esfinterotomía, para disminuir el gradiente de presión hacia el duodeno y localizar el nivel de la fuga, que se interpretó a nivel de algún conducto subsegmentario del segmento IV.

El paciente evolucionó de forma favorable, con extracción del drenaje pleural al séptimo día, y se otorgó el alta debiendo continuar tratamiento antibiótico, para pseudomona aeruginosa y enterobacter cloacae, aisladas en el cultivo de la fibrina pleural.

## Discusión

Debido a que es una complicación poco frecuente y es escasa la casuística publicada, no se puede determinar con exactitud la incidencia de fistula biliopleural post-hepatectomía o resección hepática.

En la literatura el enfoque terapéutico de la fistula biliopleural es variable y depende de las características de la misma, estado del paciente y lesiones asociadas. En términos generales el tratamiento puede ser conservador y/o quirúrgico. La mayor parte de la literatura opta por el enfoque quirúrgico<sup>1,2</sup>. En la última década del siglo XX comenzaron a aparecer informes de formas conservadoras de manejo de este tipo de fístula<sup>2,4,5</sup>. Se ha informado que este enfoque, tiene éxito en hasta el 60% de los casos de fístula pleurobiliar postraumática<sup>7</sup>. Sin embargo, en las fístulas biliopleurales asociadas con deterioro clínico por compromiso respiratorio y sepsis torácica,

como nuestro caso, o abdominal no controlada, la terapia quirúrgica se considera tradicionalmente el estándar de oro<sup>3</sup>.

La toracotomía es el abordaje mayormente utilizado ya que facilita la combinación de decorticación pleuropulmonar, drenaje extraperitoneal del hígado, resección de la fistula y cierre del diafragma; además en defectos grandes, permite la movilización de tejido cercano, como el músculo intercostal o la grasa pericárdica<sup>1,2,6</sup>. Poco se nombra en la literatura la utilización del abordaje videotoracoscópico en el manejo de la fistula biliopleural.

Existen algunos reportes pero referidos al tratamiento de la fistula broncobiliar, como Murcia et al.<sup>9</sup>, que describen un caso, donde realizaron una lobectomía por videotoracoscopia sin mencionar la reparación diafragmática. Otro artículo relata la resección de una fístula broncobiliar congénita por videotoracoscopia<sup>10</sup>.

Respecto a fístula biliopleural hay reportes como el de AL-Qahtani HH<sup>11</sup>, que menciona haber tratado un caso de fístula con tubo de drenaje pleural inicialmente pero sin éxito, que requirió luego de una toracoscopia, logrando la curación. Sano y Yotsumoto<sup>12</sup>, publicaron dos casos, de los cuales uno resolvió después de 12 días de tubo de drenaje pleural únicamente, y el otro fue tratado favorablemente mediante videotoracoscopia, por tratarse de un derrame loculado. Sugieren que esta complicación debe tratarse de la misma forma que el empiema<sup>12</sup>.

Como contrapartida, Ramnarine et al.<sup>13</sup> publicaron un caso fístula biliopleural por rotura de quiste de colédoco que se presentó con empiema y se trató con decorticación y drenaje por toracotomía abierta y concluye que el enfoque toracoscópico no hubiera permitido explorar la patología subdiafragmática o realizar una decorticación de forma segura, aunque es una alternativa razonable.

En el paciente presentado se discutió la posibilidad de colocar un tubo de drenaje pleural o realizar una cirugía de inicio. La decisión de cirugía se basó en la clínica del paciente, las características del



líquido y las imágenes tomográficas, que sugirieron un proceso de organización pleural avanzado grado II-III. La experiencia del servicio en toracoscopia hizo que este fuese el abordaje elegido, a diferencia de lo que comunican la mayoría de las publicaciones.

La videotoracoscopia ofrece resultados clínicos superiores en términos de tratamiento del empiema y al mismo tiempo reduce la duración de la estadía hospitalaria, produce menor dolor y menor morbilidad general<sup>8</sup>. Si a esto le agregamos la posibilidad de reparar en forma precisa y segura el diafragma, se convierte en un abordaje ideal para estos casos. Freeman et al.<sup>14</sup>, en un trabajo que analiza la videotoracoscopia para evaluar injuria diafragmática, concluye que este abordaje es una técnica segura que puede valorar rápidamente el diafragma y repararlo.

Cabe la pregunta de en qué momento del manejo de la fistula biliopleural puede aplicarse este abordaje, si posterior al diagnóstico o luego del fracaso del tratamiento conservador. Es necesario tener en cuenta que existe un porcentaje no despreciable que no va a tener éxito con las formas conservadoras<sup>7</sup>, porque la bilis actúa como irritante y perjudica la cicatrización de la brecha diafragmática, especialmente si el flujo de bilis continúa. Así, y como lo avalan la mayoría de los informes, el cierre quirúrgico de la fistula con un drenaje adecuado de la bilis es la opción con mayor probabilidad de funcionar luego de su diagnóstico<sup>13</sup>. A su vez, la indicación de videotoracoscopia para derrames pleurales complicados se ha extendido al empiema organizador crónico<sup>15</sup>. Con el avance de las técnicas anestésicas y las técnicas mini invasivas, se puede realizar toracoscopia segura bajo anestesia general con intubación orotraqueal o bajo sedación sin intubación, en pacientes frágiles con alto riesgo quirúrgico<sup>16,17</sup>. Por lo tanto podemos decir que la toracoscopia se puede aplicar también en fistulas evolucionadas o ante la falla del tratamiento conservador.

La aplicación de la toracoscopia entonces, en manos experimentadas, puede incluirse como opción de abordaje, en cualquier momento del manejo de la fistula biliopleural en conjunto con el tratamiento mini invasivo y endoscópico, de las colecciones subdiafragmáticas y fugas biliares. Probablemente pueda mejorar los resultados en términos de permanencia del drenaje pleural, estadía hospitalaria y morbilidad y quizá también, modificar la tendencia actual de optar siempre por comenzar con la colocación de un tubo de drenaje. Sin embargo, se debería analizar un mayor número de casos con diagnóstico de fistula biliopleural para lograr una recomendación, a través de un trabajo multicéntrico o retrospectivo de muchos años, ya que como se menciona al inicio, la incidencia es demasiado baja

## Conclusión

A través de esta presentación, estimulamos el uso de la videotoracoscopia como opción de abordaje en el tratamiento de la fistula bilio-pleural complicada o no. Esta vía es segura y actualmente se utiliza en la mayoría de los centros internacionales que tratan patologías torácicas de alta complejidad.

### Limitaciones de responsabilidad

Los autores, declaran no tener ningún conflicto de interés relacionado directa o indirectamente con los contenidos plasmados en el trabajo.

### Fuentes de apoyo

No cuenta con fuentes de apoyo.

### Originalidad del trabajo

No ha sido presentado a otra entidad científica en forma simultánea. El trabajo es original y la revista no tiene responsabilidad alguna por la información de este artículo.

### Cesión de derechos

Los autores ceden el derecho de autor a la Universidad Nacional de Córdoba para publicar en la RFCM y realizar la traducción en inglés.

### Participación de los autores

El trabajo fue remitido con el consentimiento de todos los autores para su análisis y publicación

## Bibliografía

- 1 - Ferguson TB, Burford TH. Pleurobiliary and bronchobiliary fistulas. *Surgical management*. Arch Surg. 1967 Sep;95(3):380-6. doi: 10.1001/archsurg.1967.01330150056009.
- 2 - Crnjac A, Pivec V, Ivanec A. Thoracobiliary fistulas: literature review and a case report of fistula closure with omentum majus. *Radiol Oncol*. 2013 Mar;47(1):77-85. doi: 10.2478/raon-2013-0003.
- 3 - Kontoravdis N, Panagiotopoulos N, Lawrence D. The challenging management of hepatopulmonary fistulas. *J Thorac Dis*. 2014 Sep;6(9):1336-9. doi: 10.3978/j.issn.2072-1439.2014.07.19.
- 4 - Singh B, Moodley J, Sheik-Gafoor MH, Dhooma N, Reddi A. Conservative management of thoracobiliary fistula. *Ann Thorac Surg*. 2002 Apr;73(4):1088-91. doi: 10.1016/s0003-4975(02)03382-9
- 5 - Burmeister S, Krige JE, Bornman PC, Nicol AJ, Navsaria P. Endoscopic treatment of persistent thoracobiliary fistulae after penetrating liver trauma. *HPB (Oxford)*. 2009 Mar;11(2):171-5. doi: 10.1111/j.1477-2574.2009.00039.x.
- 6 - Chua HK, Allen MS, Deschamps C, Miller DL, Pairolero PC. Bronchobiliary fistula: principles of management. *Ann Thorac Surg*. 2000 Oct;70(4):1392-4. doi: 10.1016/s0003-4975(00)01693-3.
- 7 - Sheik-Gafoor MH, Singh B, Moodley J. Traumatic thoracobiliary fistula: report of a case successfully managed conservatively, with an overview of current diagnostic and therapeutic options. *J Trauma*. 1998 Oct;45(4):819-21. doi: 10.1097/00005373-199810000-00038.
- 8 - Shen KR, Bribiesco A, Crabtree T, Denlinger C, Eby J, Eiken P, Jones DR, Keshavjee S, Maldonado F, Paul S, Kozower B. The American Association for Thoracic Surgery consensus guidelines for the management of empyema. *J Thorac Cardiovasc Surg*. 2017 Jun;153(6):e129-e146. doi: 10.1016/j.jtcvs.2017.01.030.
- 9 - Murcia Ciro Andrés, Rivera Jairo Eduardo, Mejía Gilberto Andrés, Benavides Carlos Andrés, Garzón Juan Carlos, Uruña Natalia. Abordaje toraco-abdominal de la fistula broncobiliar. *Rev. Colomb. cir.* 2017 Sep;32(3):223-228. doi: 10.30944/20117582.28.
- 10 - Pérez CG, Reusmann A; Collaborators. Fistula broncobiliar congénita: caso clínico [Congenital broncho-biliary fistula: a case report]. *Arch Argent Pediatr*. 2016 Oct 1;114(5):e350-3. Spanish. doi: 10.5546/aap.2016.e350.
- 11 - Al-Qahtani HH. Biliopleural fistula with choledochal. A rare complication of percutaneous transhepatic biliary drainage. *Saudi Med J*. 2011 Nov;32(11):1189-92.
- 12 - Sano A, Yotsumoto T. Bilothorax as a complication of percutaneous transhepatic biliary drainage. *Asian Cardiovasc Thorac Ann*. 2016 Jan;24(1):101-3. doi: 10.1177/0218492315603214.
- 13 - Ramnarine IR, Mulpur AK, McMahon MJ, Thorpe JA. Pleuro-biliary fistula from a ruptured choledochal cyst. *Eur J Cardiothorac Surg*. 2001 Feb;19(2):216-8. doi: 10.1016/s1010-7940(00)00632-1.
- 14 - Freeman RK, Al-Dossari G, Hutcheson KA, Huber L, Jessen ME, Meyer DM, Wait MA, DiMaio JM. Indications for using video-assisted thoracoscopic surgery to diagnose diaphragmatic injuries after penetrating chest trauma. *Ann Thorac Surg*. 2001 Aug;72(2):342-7. doi: 10.1016/s0003-4975(01)02803-x.
- 15 - Waller DA, Rengarajan A. Thoracoscopic decortication: a role for video-assisted surgery in chronic postpneumonic pleural empyema. *Ann Thorac Surg*. 2001 Jun;71(6):1813-6. doi: 10.1016/s0003-4975(01)02471-7.
- 16 - Tassi GF, Davies RJ, Noppen M. Advanced techniques in medical thoracoscopy. *Eur Respir J*. 2006 Nov;28(5):1051-9. doi: 10.1183/09031936.00014106.
- 17 - Sunaga H, Blasberg JD, Heerdt PM. Anesthesia for nonintubated video-assisted thoracic surgery. *Curr Opin Anaesthesiol*. 2017 Feb;30(1):1-6. doi: 10.1097/ACO.0000000000000413.