

GLANDULAS MUCOSAS INTRAEPITELIALES EN CAVIDAD ORAL DE MYIOPSITTA MONACHA (COTORRITA O CATA COMUN)

**María Elena Samar, Rodolfo Esteban Avila, Claudio F. Centurión,
Liliana Ambrogio, Karina A. Grunberg, Sofía P. de Fabro**

II Cátedra de Histología, Embriología y Genética, e Instituto de Biología Celular, de la Universidad Nacional de Córdoba.
Facultad de Ciencias Médicas. U.N.C. - Córdoba - Argentina.
Este trabajo fue subsidiado por la Secretaría de Ciencia y Tecnología (S.E.C. y T)

La morfohistología y citoquímica de las glándulas del tracto digestivo y su correlación con la dieta en diversos géneros de aves, ha sido analizada por distintos autores^{1, 4, 6}. Sin embargo, se han realizado pocos estudios de las glándulas orales de aves.

En nuestra fauna existe una especie, la catita (*Myiopsitta monacha*), que por su comportamiento biológico se ha constituido en una amenaza para la economía de aquellas áreas agropecuarias con importante producción de granos⁷.

Basándonos en estos antecedentes se estudiaron los caracteres estructurales y citoquímicos de las glándulas bucales de *Myiopsitta monacha* recolectadas en su hábitat natural, para analizar sus posibles implicancias histofuncionales. Se emplearon 10 ejemplares de catita recogidas con jaulas-trampas en Santa Rosa de Río 1º, Departamento Río 1º, Pcia de Córdoba. En el laboratorio se sacrificaron los animales con éter sulfúrico, extrayéndose muestras de cavidad oral y lengua. El material se fijó en formal al 10% a pH 7,4 en buffer fosfato y se incluyó en parafina. Se obtuvieron cortes seriados de las muestras, donde se aplicaron las siguientes técnicas: H/E; Azul de toluidina a pH 3,8; Alcian blue a pH 2,5 y 1,0; PAS; PAS/amilasa; PAS/neuraminidasa; reacciones de bloqueo / saponificación⁵.

Las glándulas estaban muy desarrolladas en la cavidad oral en tanto que en la lengua los adenómeros eran escasos, estando todos constituidos por es-

tructuras acinares, revestidas por células mucosecretoras con citoplasma de aspecto espumoso repletas de mucosustancias PAS positivas, alcianófilas tanto a pH 2,5 como 1,0; y con fuerte metacromasia alcohol-resistente, a nivel del citoplasma y del contenido luminal.

Células mucíparas se alojaban en el espesor del epitelio de revestimiento oral. Las mismas aparecían dispersas entre los queratinocitos propios del epitelio o constituyendo verdaderos adenómeros glandulares dispuestos alrededor de una pequeña luz propia (Fig. 1 A).

Los corpúsculos gustativos eran numerosos y se intercalaban entre las masas glandulares. Se observaban fácilmente con microscopía óptica, como cuerpos más claros que se extendían desde la lámina basal a la superficie. (Fig. 1 B).

Destacamos que la presencia de células mucíparas intraepiteliales es un hallazgo original pues no se encontraron antecedentes bibliográficos de la descripción de las mismas, en la especie estudiada ni en ninguna otra. (Fig. 1 C).

Se sugiere que estas glándulas están involucradas en el período inicial del proceso digestivo consistente fundamentalmente en la fluidificación y humectación del alimento para su posterior degustación por los corpúsculos gustativos, ampliamente desarrollados en esta especie. Dado que se conoce que la selección de los nutrientes comienza en la boca a través de las sensaciones gus-

tativas, la etapa inicial de este proceso tiene importancia ya que de la misma depende la selección del alimento "capturado" 2, 3.

El estudio sobre los hábitos alimentarios durante las épocas de invierno y verano de esta especie, así como las modificaciones estructurales y químicas que potencialmente se puedan producir en las glándulas orales en respuesta a los mismos, serán sustrato de un estudio posterior que nos permitirá obtener nuevos datos para la interpretación de la bioecología de estas aves y un mejor control biológico de las mismas ya que su comportamiento en el ecosistema se constituye en plagas de la agricultura produciendo graves deterioros en cultivos de maíz, girasol y trigo.

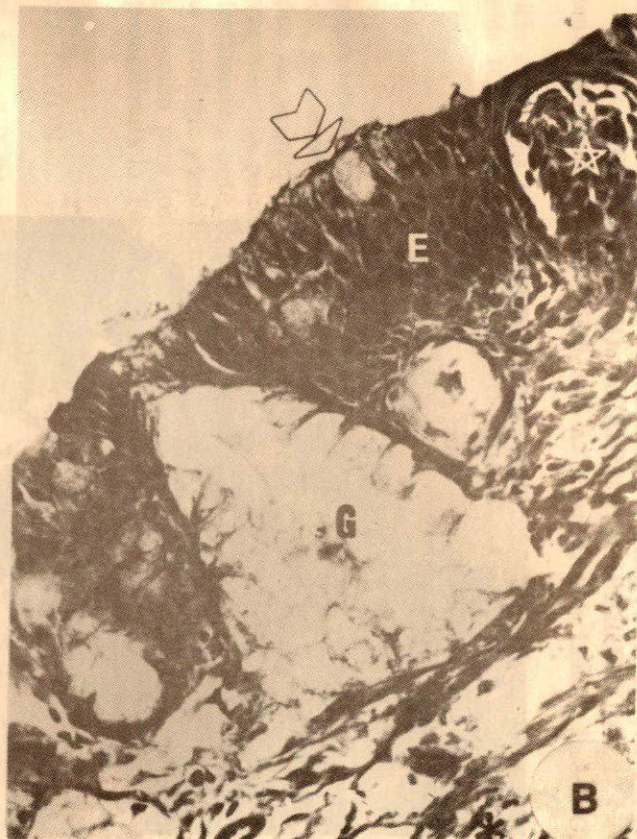
BIBLIOGRAFIA

1. Chikilian M L, Speroni N: Morfohistología e histoquímica del esófago y el proventriculo de *Polyborus Chimango* chi mango; *Mimus saturninus modulator* y *Chloroceryle americana mathewsii*. *Hist Nat*. 5: 133-146, 1985.
2. Farner D S, Ziswiler V: *Avian biology*, Vol. III. Cap. 6. D. S. Farner y J. R. King Ed. Academic Press, London 1972.
3. Mc Lelland J: *Form and function in birds*. Vol. I, Cap. 3. A. S. King y J. Mc Lelland Ed. Academic Press, London 1979.
4. Papadopol A: *Contributions a la connaissance des caractères anaomiques et adaptatifs de l'oesophage et de l'estomac chez certain oiseaux*. I *Trav Mus Dist Nat. Gr. Antipa*, 15: 345-364, 1974.
5. Samar M E, Avila R E: *Técnicas Histológicas*. Ed. Atica. Córdoba, 1991.
6. Singh S P: *Morpho-histological observations on the proventriculus in some birds viz. Ploceus philippinus, Upupa epops, Megalaima haemacephala and Cinnerys asiatica*. *Zool. Ans. Leipzig.*, 191: 454-550, 1973.
7. Speroni N., Chikilian M. L.: *Estudio morfohistológico e histoquímico comparado de la primera porción del tracto digestivo de Zenaida auriculata chrysauchenia y Myiopsitta monacha monacha*. *Hist. Nat.* 3: 21-32, 1983.

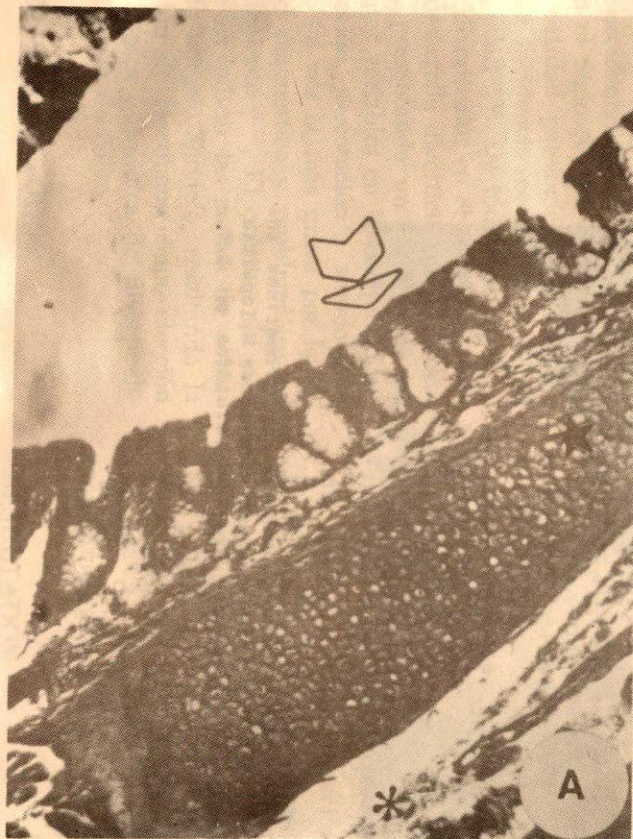

FIGURA 1:

A: Viste panorámica de un sector de la cavidad bucal de *Myiopsitta monacha*. La flecha señala glándulas mucosas intraepiteliales. Tejido conectivo (asterisco). Placa de cartilago hialino (estrella). Coloración H/E 100 X.



B: Epitelio de revestimiento (E). Adenómeros mucosos intraepiteliales (G). Células mucosas dispersas en el epitelio (flecha). Corpúsculo gustativo (estrella). Tejido conectivo (asterisco). Coloración H/E 400 X.

valores, la etapa inicial de este proceso tiene importancia ya que de la misma depende la absorción del alimento "cap

largo. *Milva silvarum* ...
Colobus ...
Nat. 5: 179-186, 1955.

1. Sauer D. A. ...
1954

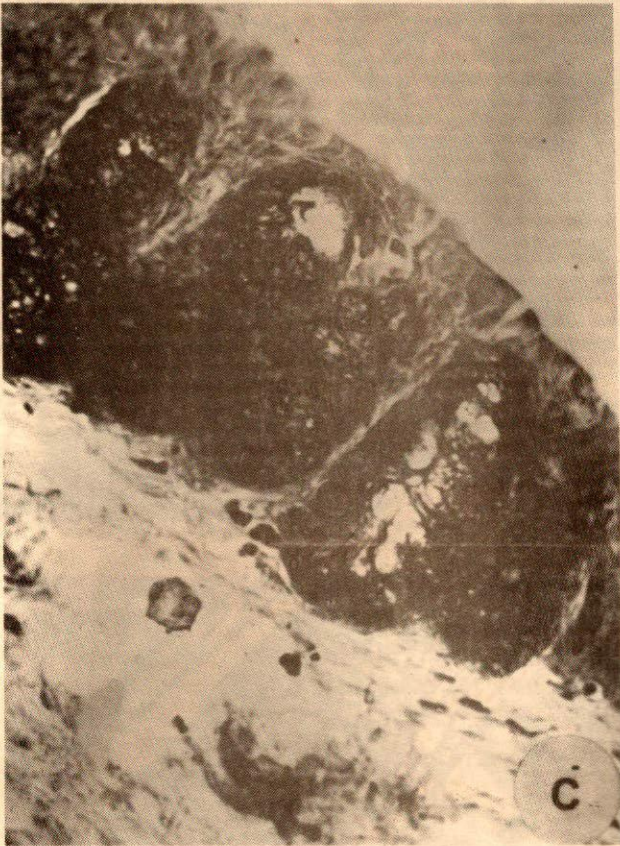

FIGURA 1:
C: Sulfomucinas intensamente metacromáticas en glándulas mucosas intraepiteliales de *Myiopsitta monacha*. Coloración Azul de toluidina pH 3,8. 400 X.