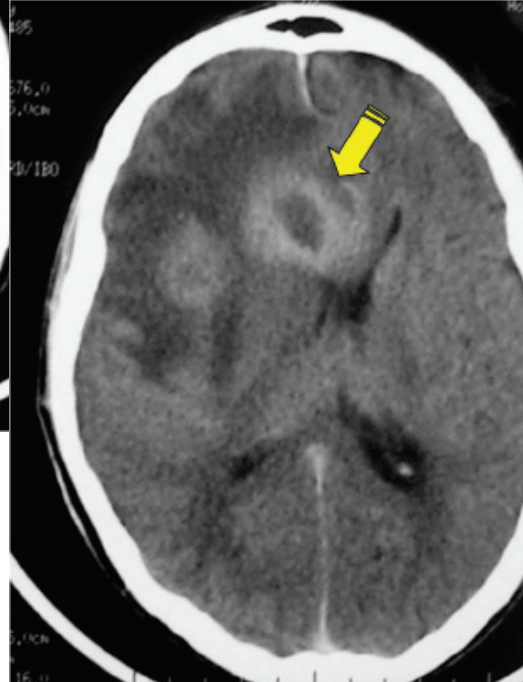
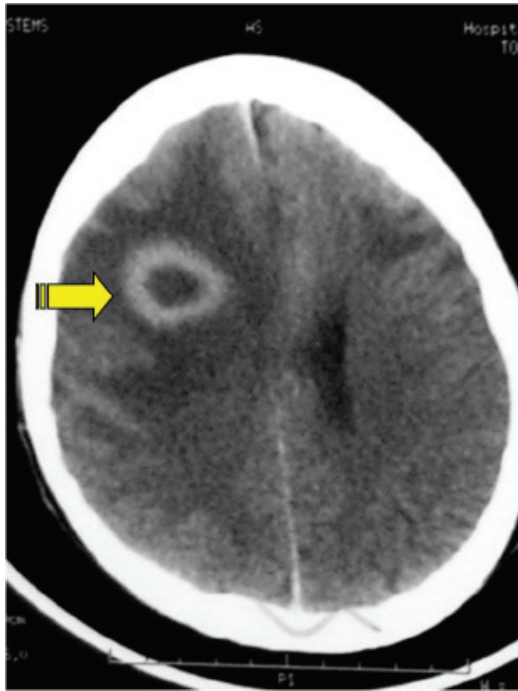
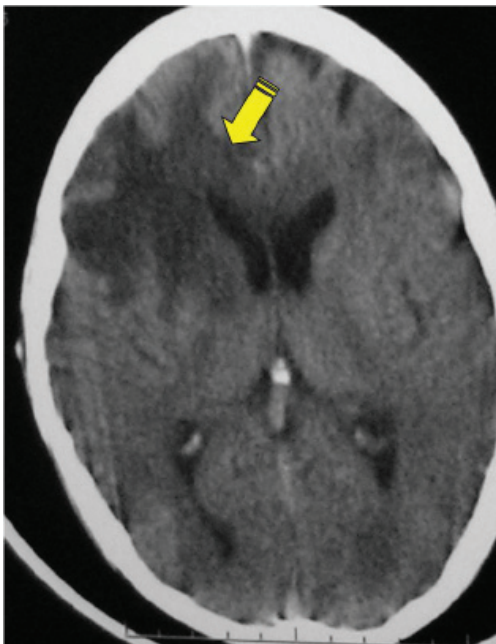
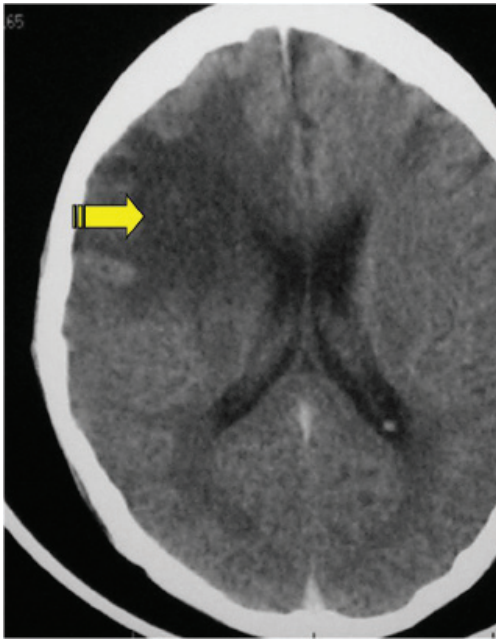


ENFERMEDAD DE CHAGAS CEREBRAL EN SIDA
BRAIN AMERICAN TRYPANOSOMIASIS IN AIDS

Castrillón ME (*, **)

Paciente masculino, 42 años. Consulta por pérdida de peso, Déficit cognitivo: 20 días, somnolencia: 24 hs. Diagnostico Reciente VIH, sin tratamiento antirretroviral. Examen físico: afebril, signos vitales normales. SNC: somnoliento, moviliza 4 miembros. Reflejos Normales. Pares Craneales: normal. Rigidez de nuca (+) Resto: normal. Lab: Leucocitos: 3800 mm³ - CD4: 31 mm³ - Serología Toxoplasmosis: Negativa. Serología Chagas: Positiva. PCR para CHAGAS: Positiva. Hemoparasitologico: Positivo. Biopsia de Cerebro: Positiva





La reactivación de la infección crónica por *Trypanosoma cruzi* es infrecuente pero puede ocurrir en pacientes inmunocomprometidos; es una enfermedad marcadora de SIDA. El mayor riesgo se produce con recuentos de linfocitos T CD4 < 100 células/μL. Tiene una predilección particular por el SNC (75% de los casos), presentándose como meningoencefalitis o lesiones focales intracerebrales. Clínica y radiológicamente indistinguible de otras enfermedades más frecuentes, como toxoplasmosis y linfoma, debe ser incluido en el diagnóstico diferencial de pacientes con SIDA de las zonas endémicas

Referencias:

1. Corti M, Trione N, Corbera K, Vivas C. *Enfermedad de Chagas: otra causa de masa cerebral ocupante en pacientes con síndrome de inmunodeficiencia adquirida. Enferm Infecc Microbiol Clin. 2000;18:194-5*
2. Pagano MA, Segura MJ, Di Lorenzo GA, Garau ML, Molina HA, Cabo P, Perez H, Vitolo F, Grondona A, Piedimonte FC, Gainayla R, Ramia R, Miranda MA, Sierra H, Sica RE. *Cerebral tumor-like American trypanosomiasis in acquired immunodeficiency syndrome Ann Neurol. 1999 Mar;45(3):403-6*
3. Di Lorenzo GA, Pagano MA, Tataratuto AL, Garau ML, Meli FJ, Pomztein MD. *Chagasic granulomatous encephalitis in immunosuppressed patients. Computed Tomography and Magnetic Resonance imaging findings. J Neuroimaging. 1996 Apr;6(2):94-7.*